Prof. Dr. Wilhelm Nolte
Chefarzt Innere Medizin
/Gastroenterologie
Vortrag Gelsenkirchen
6. November 2013

Marienhospital
Gelsenkirchen GmbH
Akademisches Lehrkrankenhaus

Maligne Obstruktion

-Gastroenterologisches Forum-

Mechanischer Ileus

11 x 9 cm großes Rhabdomyosarkom im Unterbauch (weiblich, 62 Jahre)

Maligne intestinale Obstruktion (MIO)

Marienhospital Gelsenkirchen GmbH
Akademisches Lehrkrankenhaus

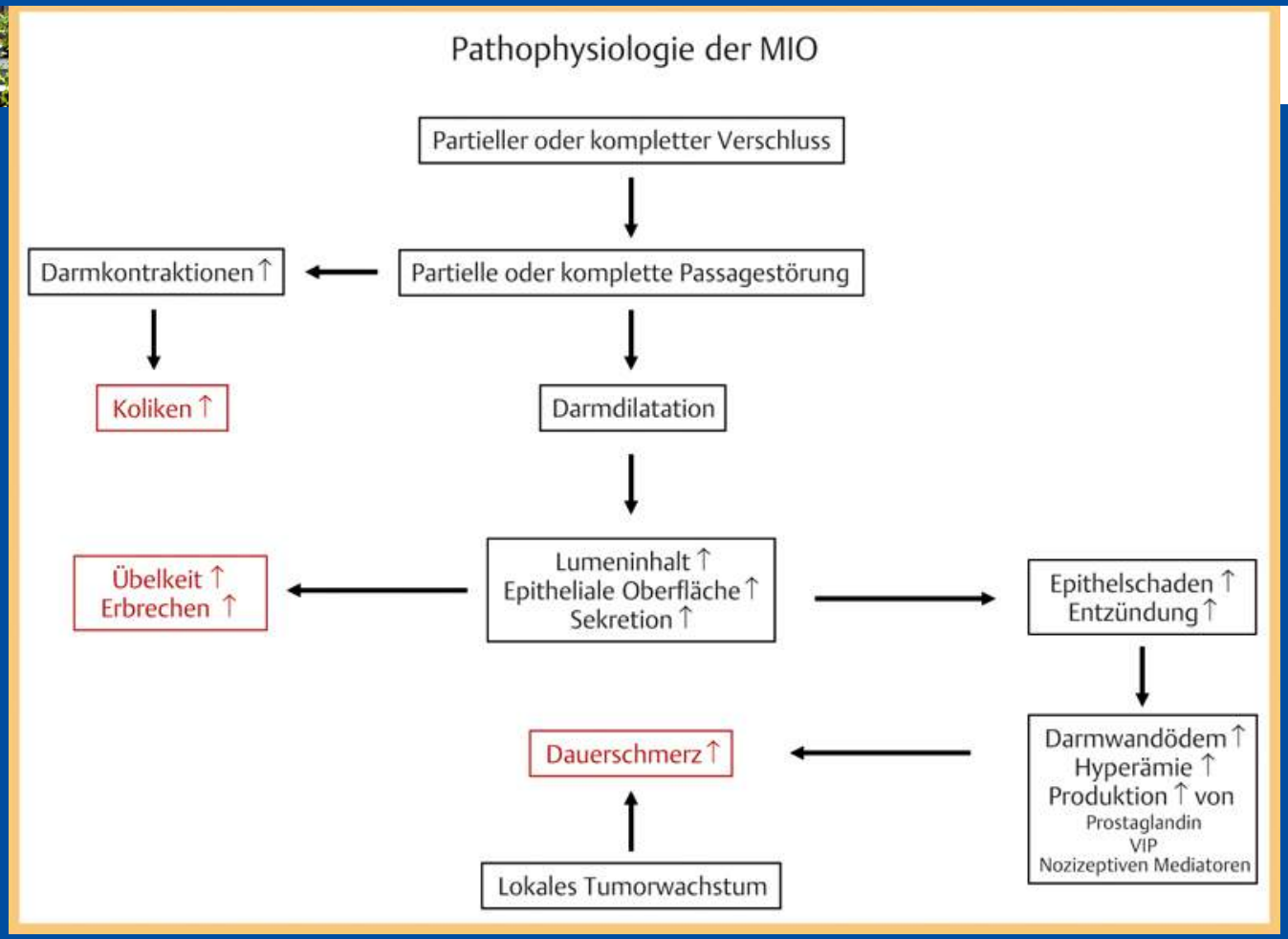

Pathophysiologie der MIO. Der teilweise oder komplette Verschluss führt zu einer zunehmenden Passagestörung. Die Darmmotilität nimmt kompensatorisch zu, um dieses Hindernis zu überwinden. Dies führt zu den meistens intermittierenden kolikartigen Schmerzen. Die Dehnung der Darmwand führt zu einer Zunahme der epithelialen Oberfläche mit vermehrter Sekretion. Diese bedingt Übelkeit und Erbrechen. Der mit der Dehnung verbundene Epithelschaden verursacht eine Entzündung mit Darmwandödem, Hyperämie und der Produktion von Entzündungs- und Schmerzmediatoren. Diese verstärken den Schmerz, der durch das lokale, die Nervenplexus infiltrierende Tumorwachstum verursacht wird.

Medikamentöse Symptomkontrolle bei MIO

Übelkeit/Erbrechen

Antiemektika

Prokinetika
- Metoclopramid 40–100 mg s.c./24 h; 10–20 mg rekta/6 h (nicht bei kompletter MIO oder Koliken)

Antihistaminika
- Dimenhydrinat (100–600 mg s.c/24 h)
- Promethazin (10–20 mg s.c./24 h)

5 HT3-Antagonisten
- Ondansetron 8 mg i.v. (8–12 h)
- Granisetron 1–3 mg i.v./24 h
- Dolasetron 100 mg i.v./24 h
- Tropisetron 2–5 mg i.v./24 h

Neuroleptika
- Haloperidol 5–20 mg s.c./24 h
- Levopromazin 5–50 mg s.c./24 h

Benzodiazepine
- Lorazepam 0,5–1 mg s.l./8 h

Cortikosteroide
- Dexamethason 2–8 mg s.c./8–12 h

Sekretionshemmer

Anticholinergika
- v.a.Butylscopolaminium-bromid 40–120 mg s.c. oder i.v./24 h transdermal (Scopoderm TTS)

Somatostatin-Analoga
- Octreotid 0,2–0,9 mg s.c. oder i.v./24 h

Analgesie

Dauerschmerz

peripher wirkendes Analgetikum
v.a. Novalminsulfon
+
starkes Opioid
kontinuierlich subkutan
kontinuierlich intravenös
transdermal

gemäß WHO-Empfehlung

Koliken

Anticholinergika
v.a. Butylscopolaminiumbromid 40–120 mg s.c. oder i.v./24 h transdermal (Scopoderm TTS)

Die meisten Medikamente sich auch subkutan applizierbar. Wenn dies unter stationären Bedingungen eingeleitet wird, kann dies problemlos im ambulanten/häuslichen Bereich fortgesetzt werden, ohne dass es zu Irritationen seitens des Patienten und der Angehörigen kommt.

Kolorektales Karzinom

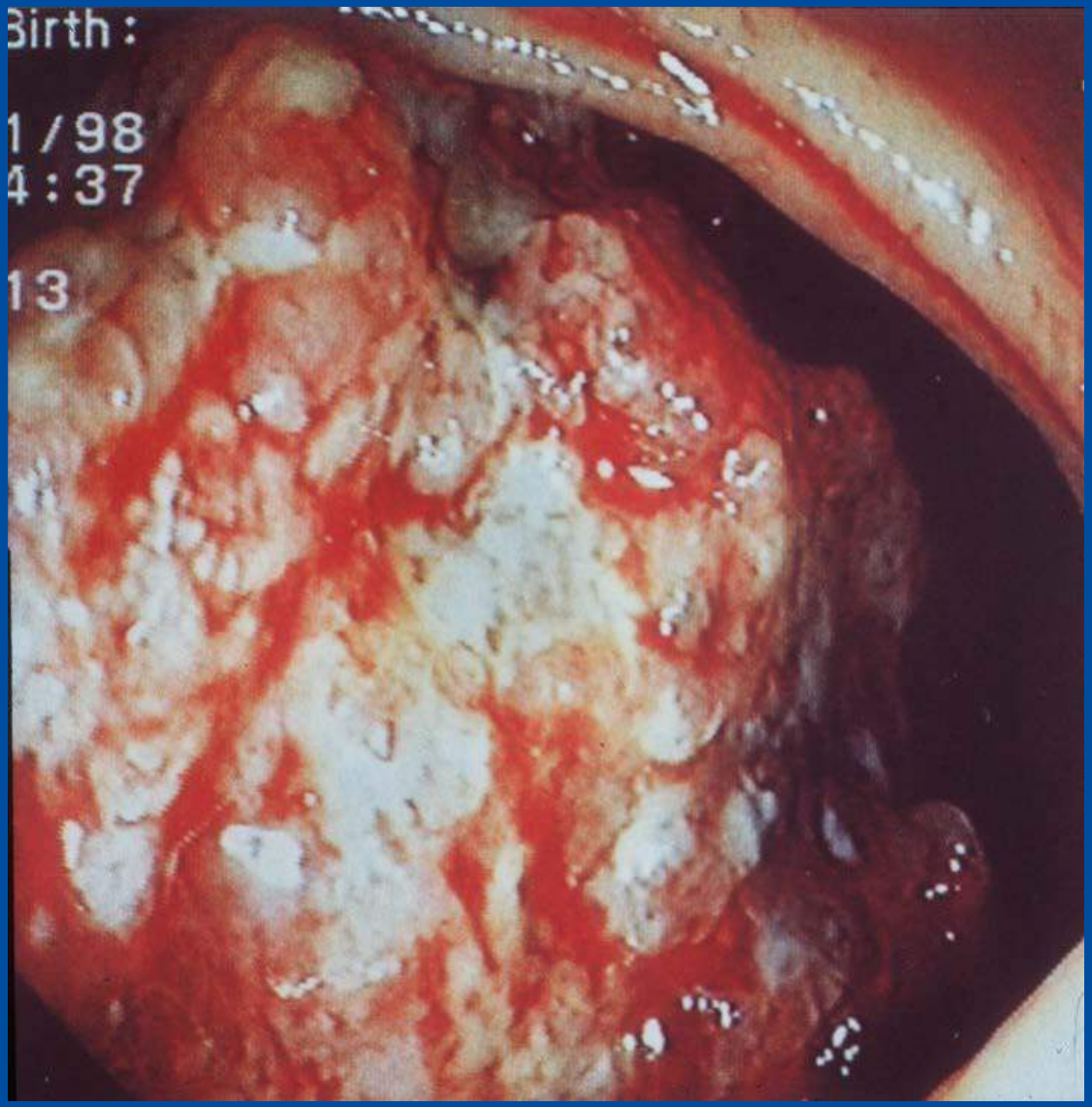

Palliativer Kolonstent bei subtotaler Tumorstenose im Sigma

Peritrast-KE

Frau E. K., 92 J.

Abdomen-Übersicht

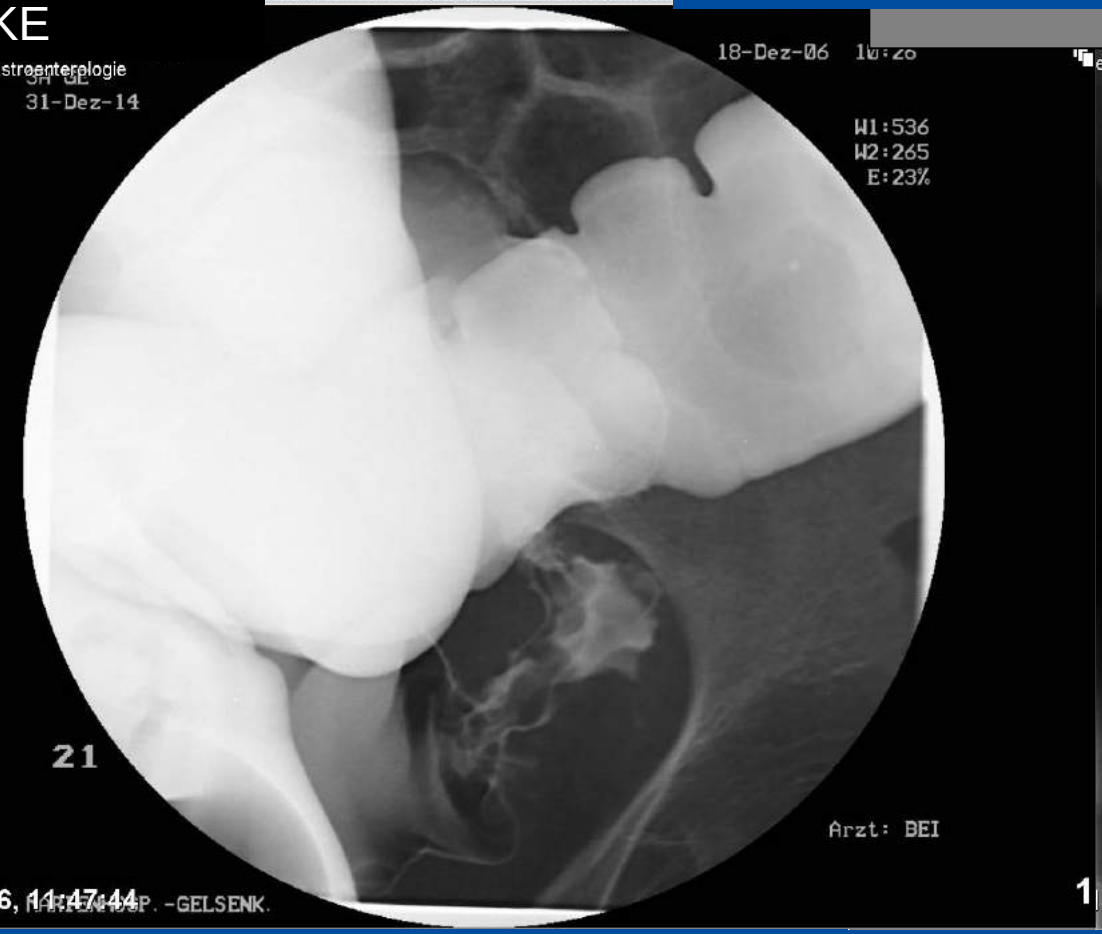

Kolonstent bei subtotaler Tumorstenose

Frau E. K., 92 J.

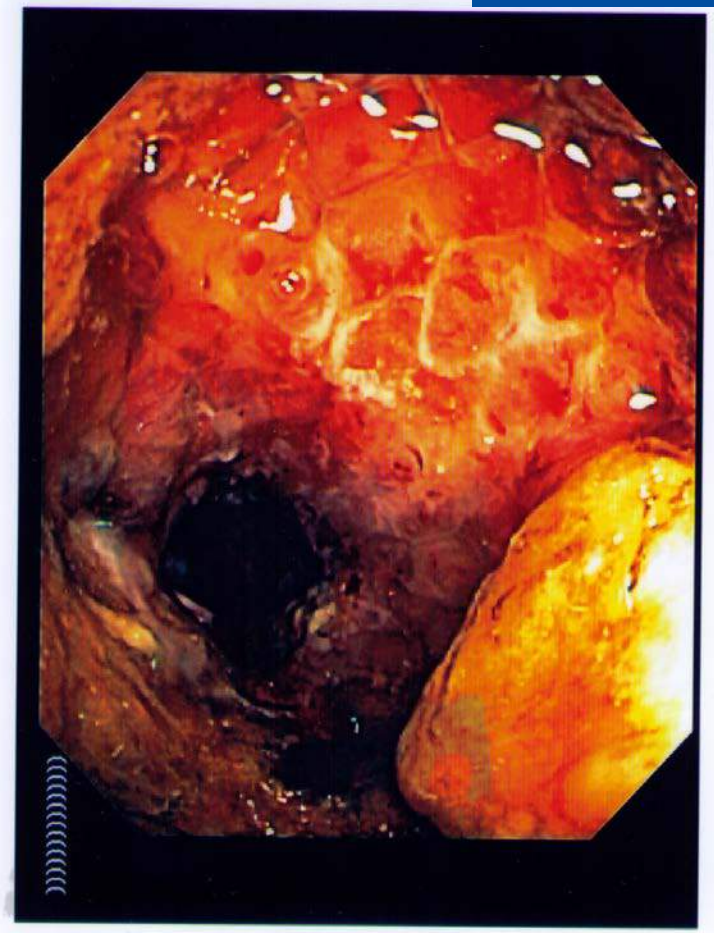

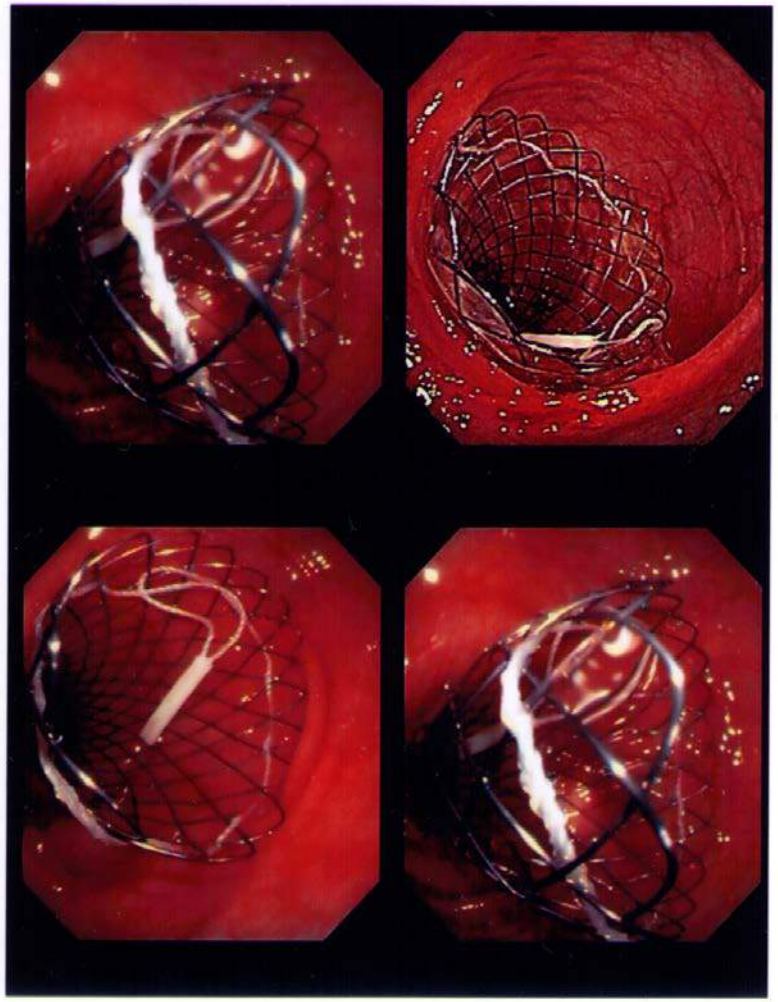

Stenosierendes Sigmakarzinom - weiblich, 73 J. – **Stentimplantation 2 Wo. präop.**

pT4a/ pN2b(14/26/ L1/ V1/ G2/ R0

Stenosierendes Sigmakarzinom - weiblich, 73 J. - **Stentimplantation 2 Wo. präop.**

Stentimplantation (10 cm) und Abszeßdrainage (16 F) bei stenosierendem Kolonkarzinom der linken Flexur - männlich, 60 J.

pT3/pN2a (5/28)/L1/V1/Pn1/G2/R0/M1

zwei Wochen prä-operativ

Selbstexpandierende Metallstents (SEMS) für den gastrointestinalen Einsatz

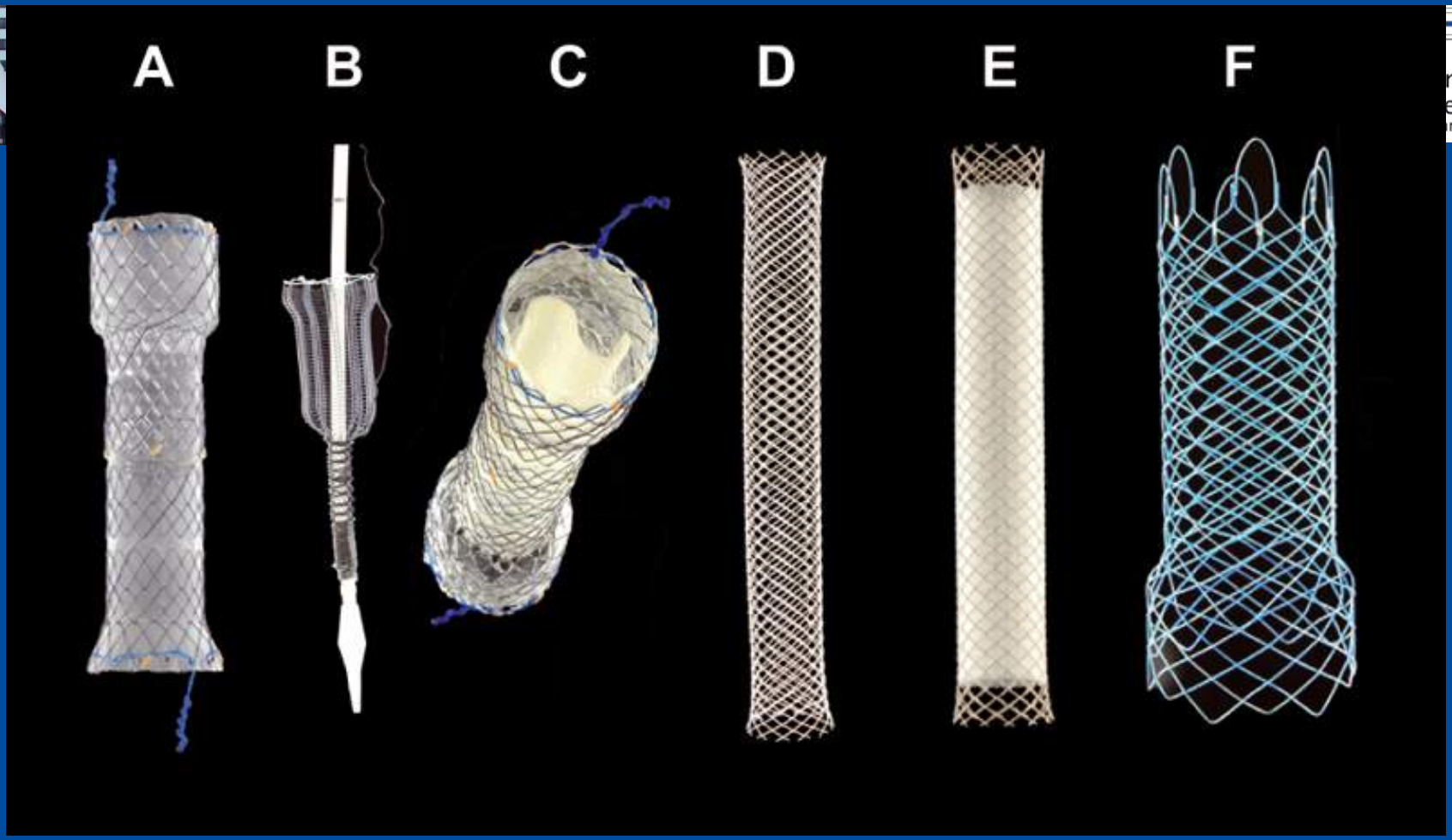

Dargestellt sind ein beschichteter Ösophagusstent (Choostent™)* **A**,
ein unbeschichteter Ösophagusstent (Ultraflex™)**, der teilweise freigesetzt ist **B**
- zur Darstellung des Freisetzungsmechanismus wurde der Stent an seinem proximalen Ende entfaltet -,
ein beschichteter Ösophagusstent mit Antireflux-Funktion (Dostent™)* **C**,
ein unbeschichteter Gallenwegsstent (Wallstent™)****D**,
ein beschichteter Gallenwegsstent (Wallstent™)****E**
und ein unbeschichteter Kolonstent (Wallflex™)****F** (* = M. I. Tech Co., Ltd., Korea/Vertrieb durch MTW Endoskopie, Wesel, Deutschland, ** = Boston Scientific Medizintechnik GmbH, Ratingen, Deutschland).

Marienhospital
Gelsenkirchen GmbH
Akademisches Lehrkrankenhaus

Stent und Applikator

Marienhospital
Gelsenkirchen GmbH
Akademisches Lehrkrankenhaus

Komplikationen von Stents

Dislokation

Blutung

Perforation

Prothesenokklusion (Steine im Choledochus,
Tumoreinwuchs,
hyperplastisches Gewebe)

Reflux bei Platzierung im gastroösophagealen Übergang

Marienhospital
Gelsenkirchen GmbH
Akademisches Lehrkrankenhaus

Komplikationen von Stents
- Endoskopisches Management -

Stentextraktion

Blutstillung

Stent-Neuanlage

Endoskopische Repositionierung (bei früher Dislokation)

Stent-Trimming (Kürzung via Argon-Plasma-Koagulation, APC)

Gewebedestruktion (via APC oder Laser)

Einsatz eines 2. Stents in den 1. Stent

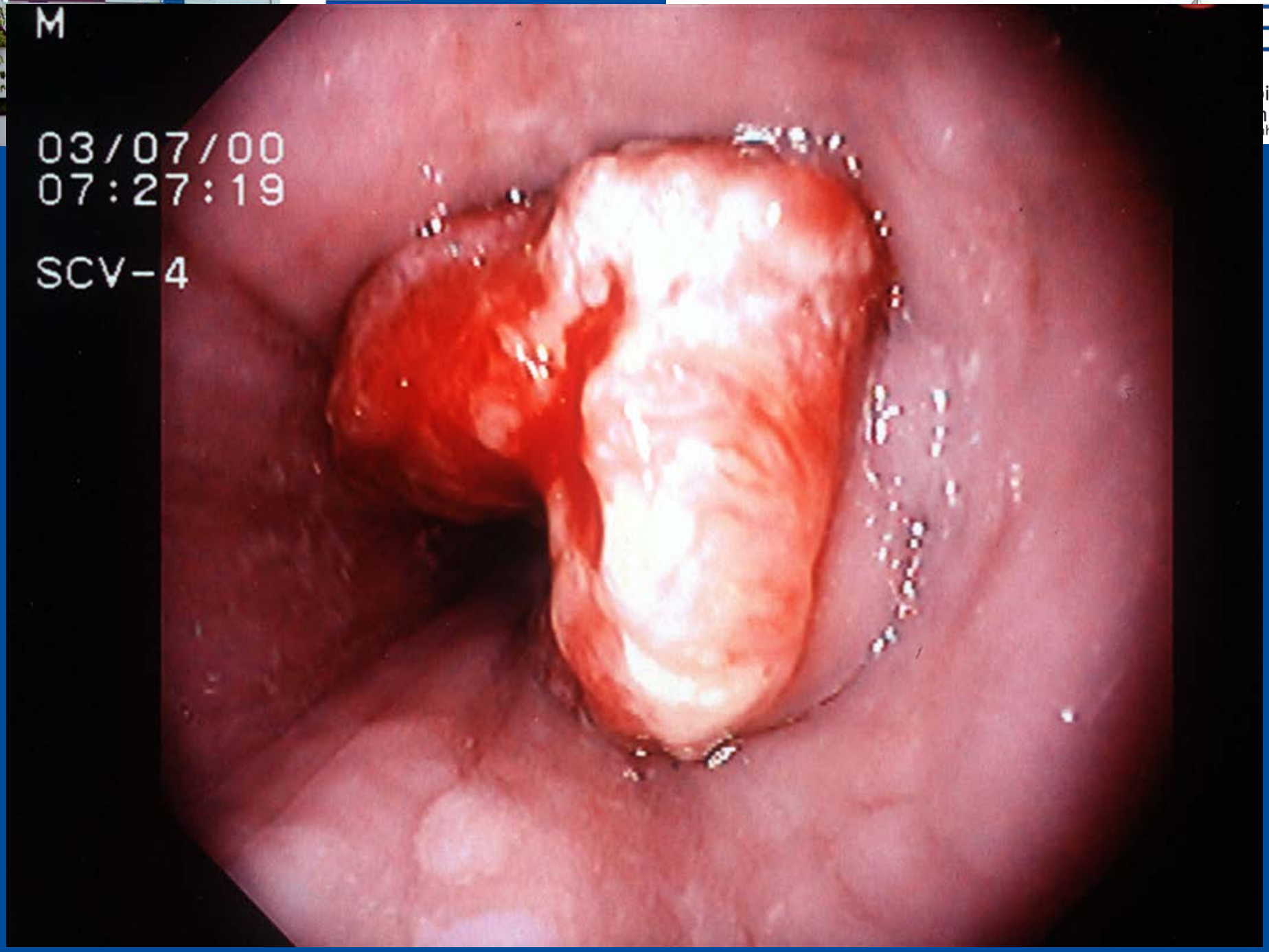
M
03/07/00
07:27:19
SCV-4

Ösophaguskarzinom

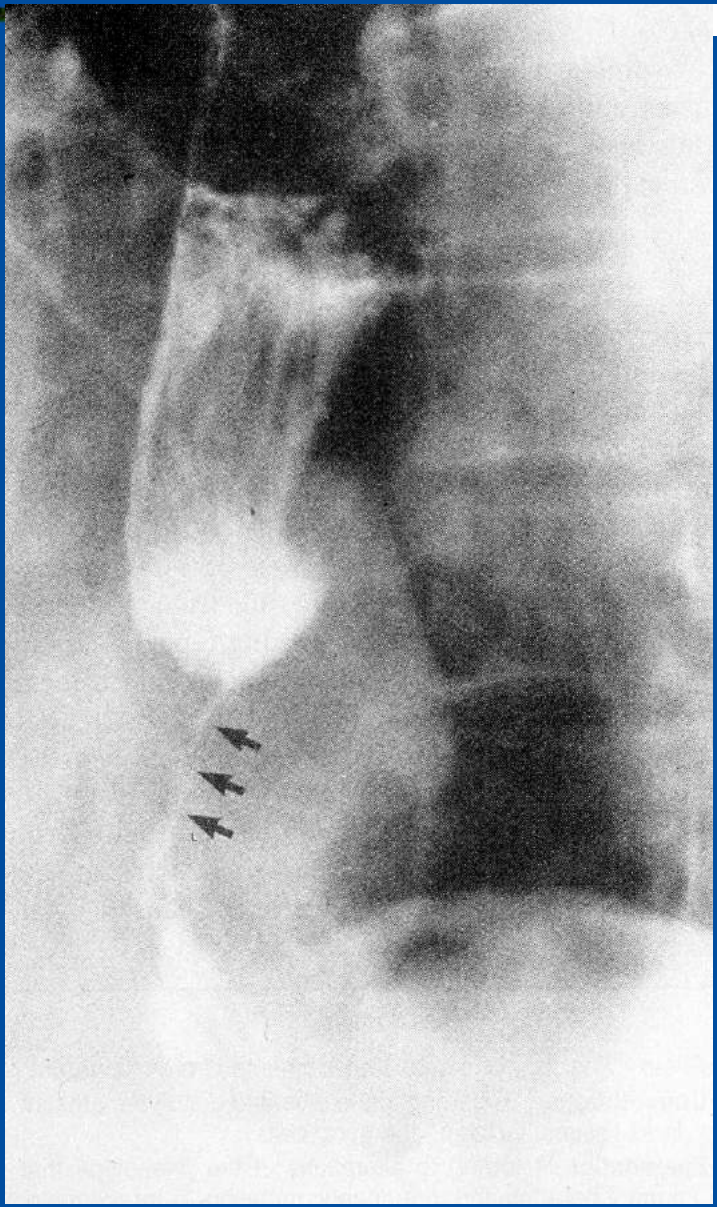

Marienhospital
Gelsenkirchen GmbH
Akademisches Lehrkrankenhaus

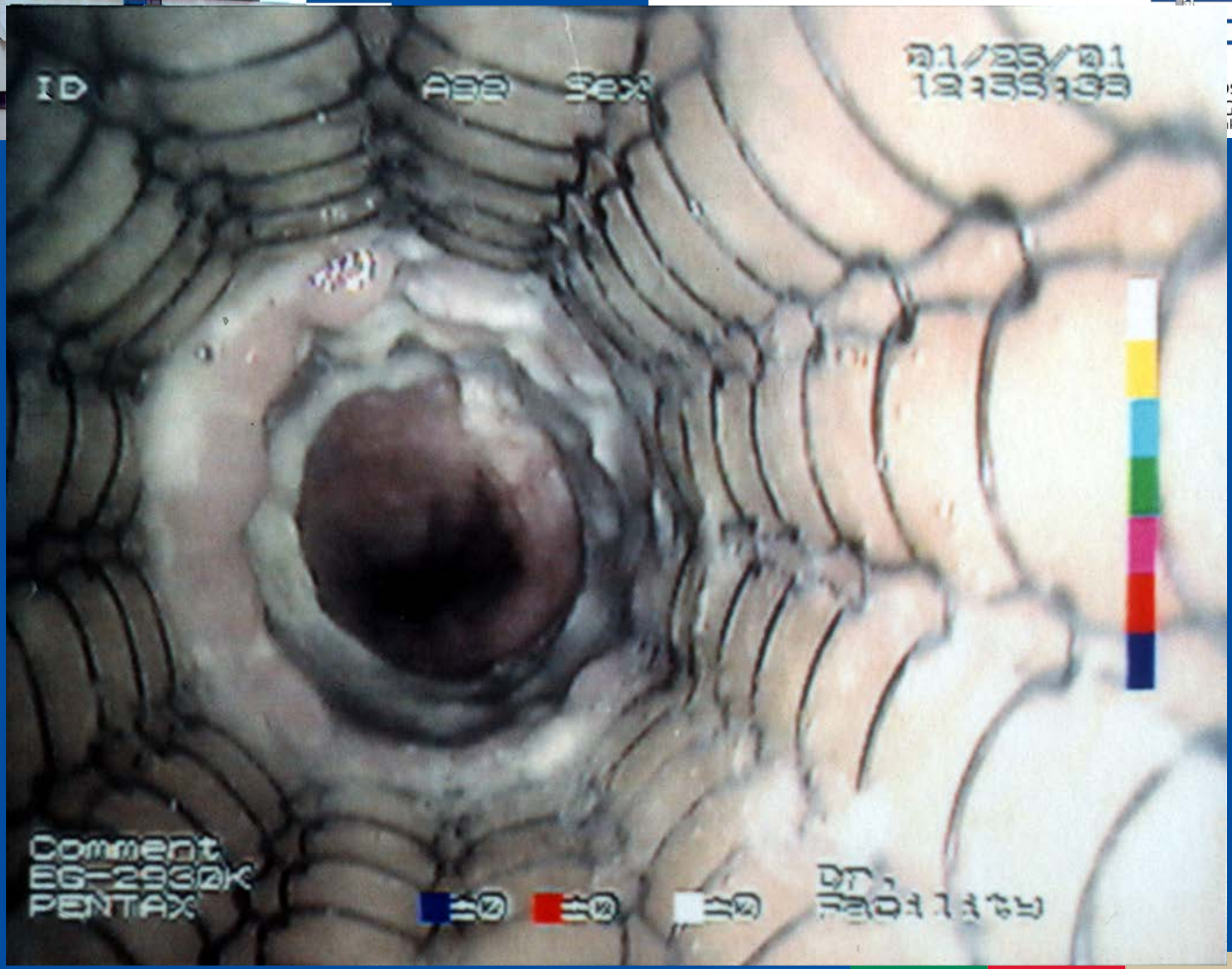
ID
AGE
SEX
01/26/01
12:35:33
Comment
EG-2930K
PENTAX
±0
±0
±0

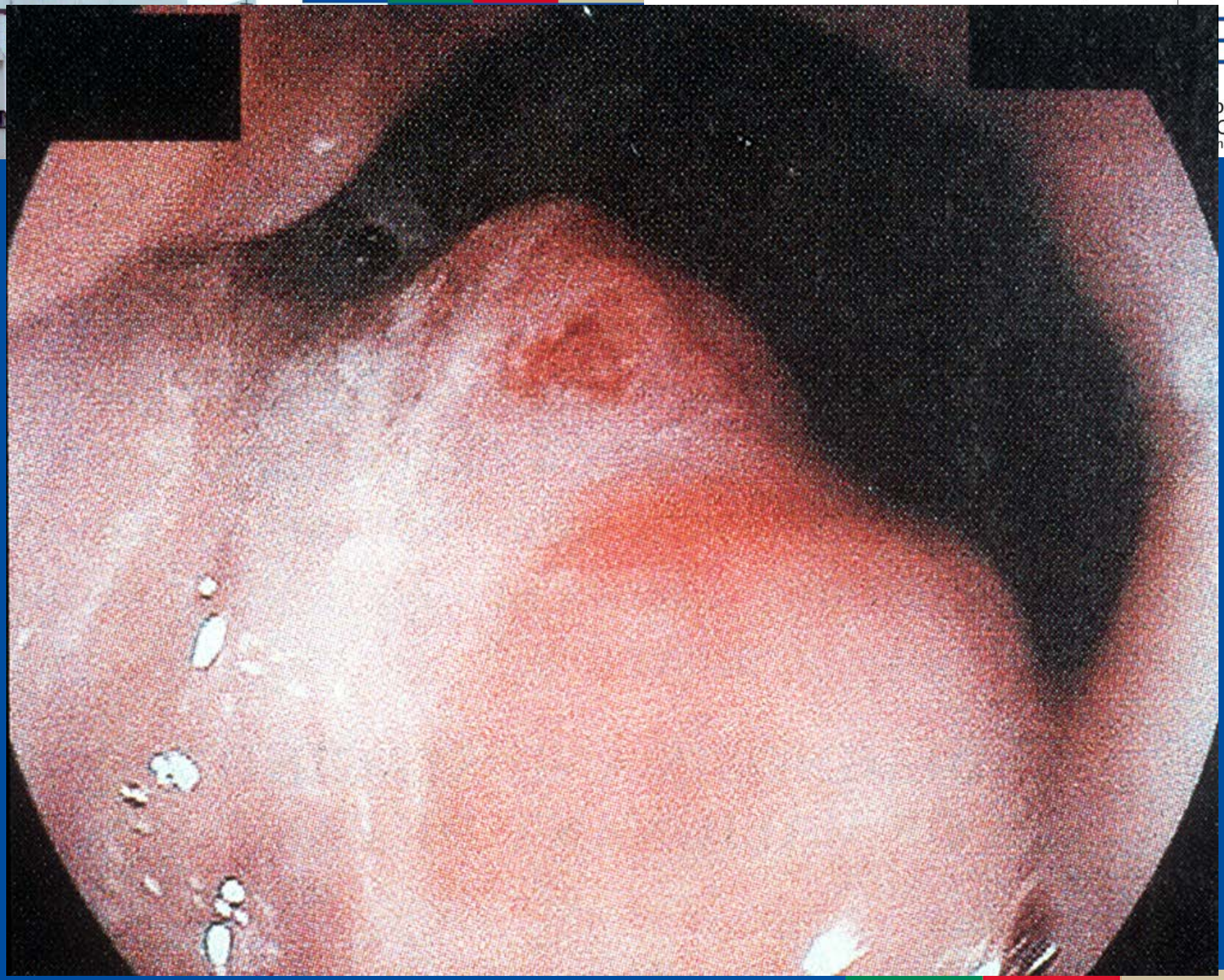

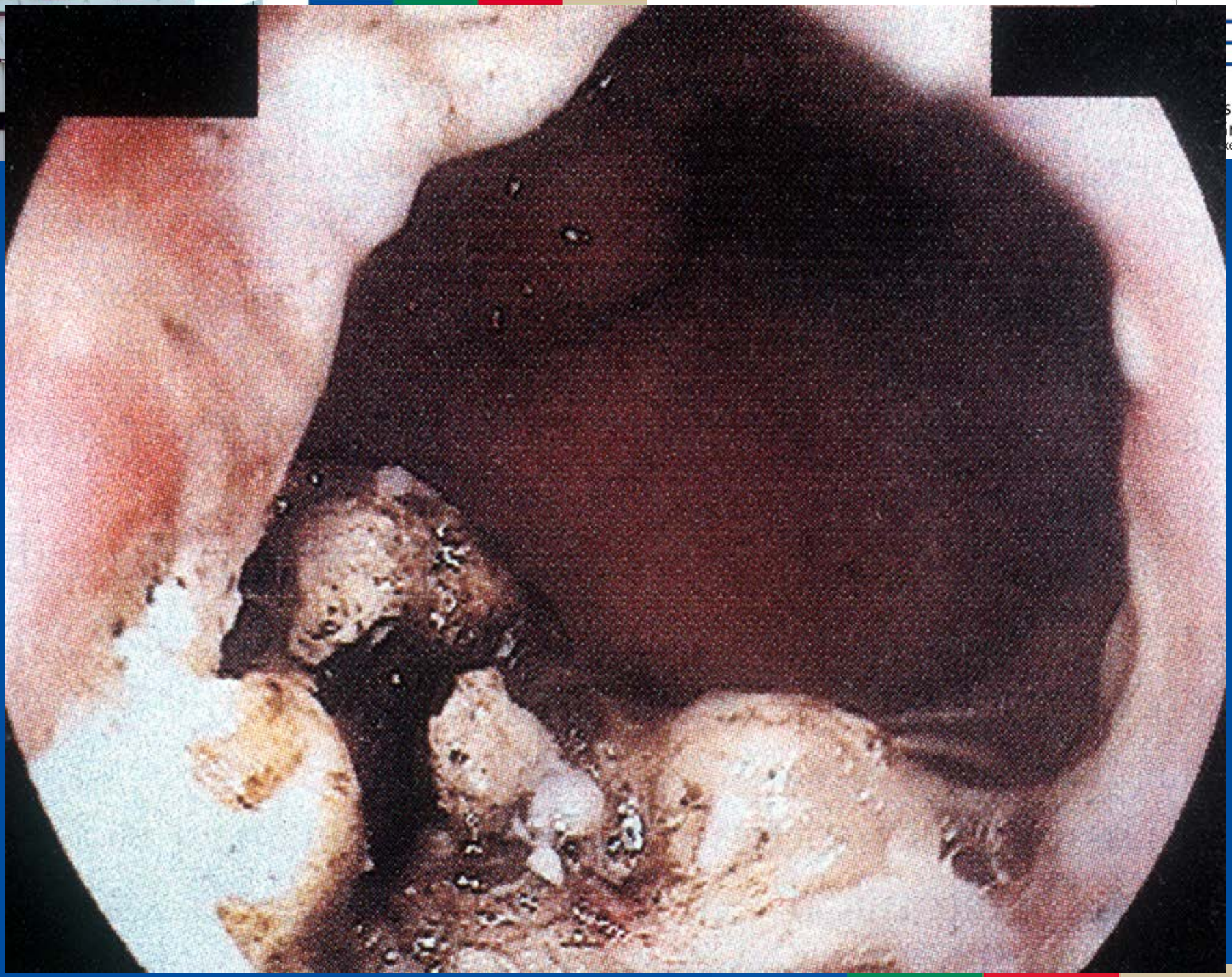

Maligne Magenausgangsstenose
Metallstent

Proximales Gallengangskarzinom

Schmerzloser Ikterus. 52 J., männlich

-2005 **MRCP**: V. a. Klatskin Tumor-

12 cm und 10 F Prothese rechts

Distales Gallengangskarzinom
Schmerzloser Ikterus 87 J.

-Metallstent-

Marienhospital
Gelsenkirchen GmbH
Akademisches Lehrkrankenhaus

Photodynamische Therapie von Cholangiokarzinomen



Marienhospital

Duktales Pankreaskarzinom im Corpus

W 75 J.

Abb. 1 a CT-Bild
des breitbasigen Rektumtumors. 83 J., männlich.

b Endoskopisches Bild
des breitbasigen zentral eingesunkenen Rektumtumors.

Transanale Vollwandresektion
Histologie: Tubulovillöses Adenom mit einem
0,4 cm großem Adenokarzinom (pT1, sm 1, V0, L0, Pn0, G2, R0)

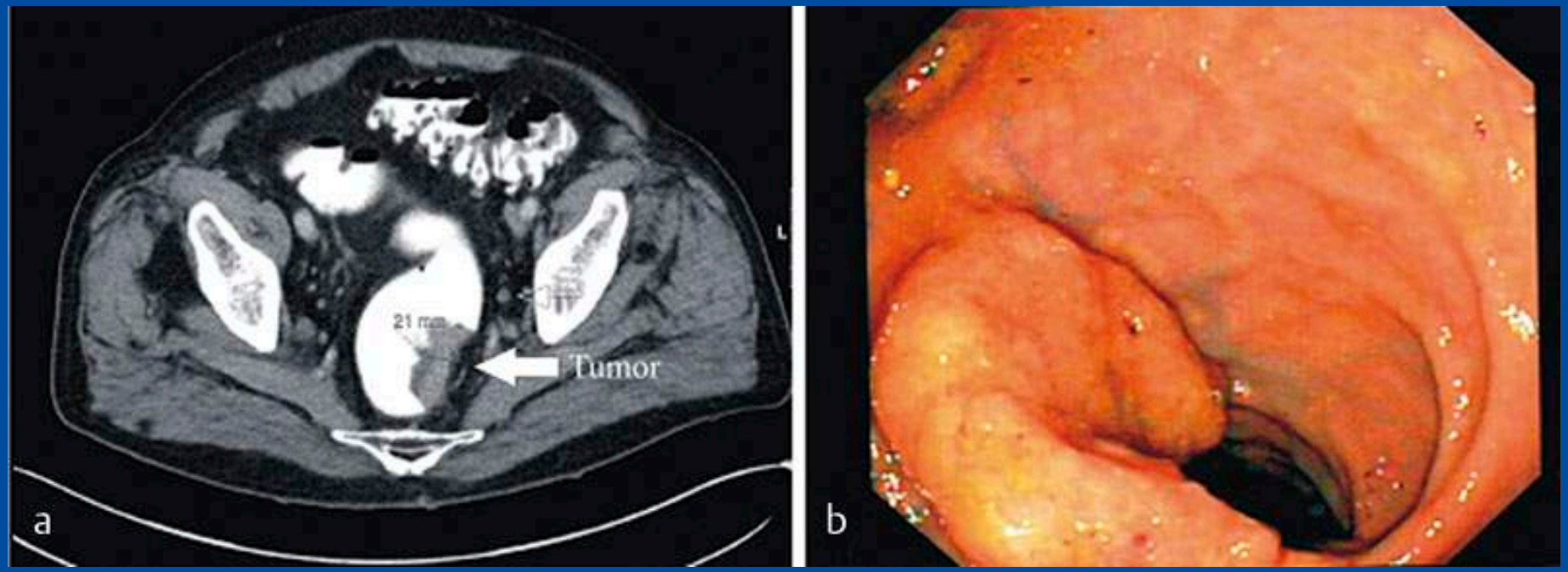

Dederichs, Knüdeler, Nolte, Iesalnieks; Z. Gastroenterol 2013; 51:437-439

Abb. 2 Narbige Stenose (8 Wochen später) mit Granulationsgewebe nach mehrfachen Ballondilatationen.

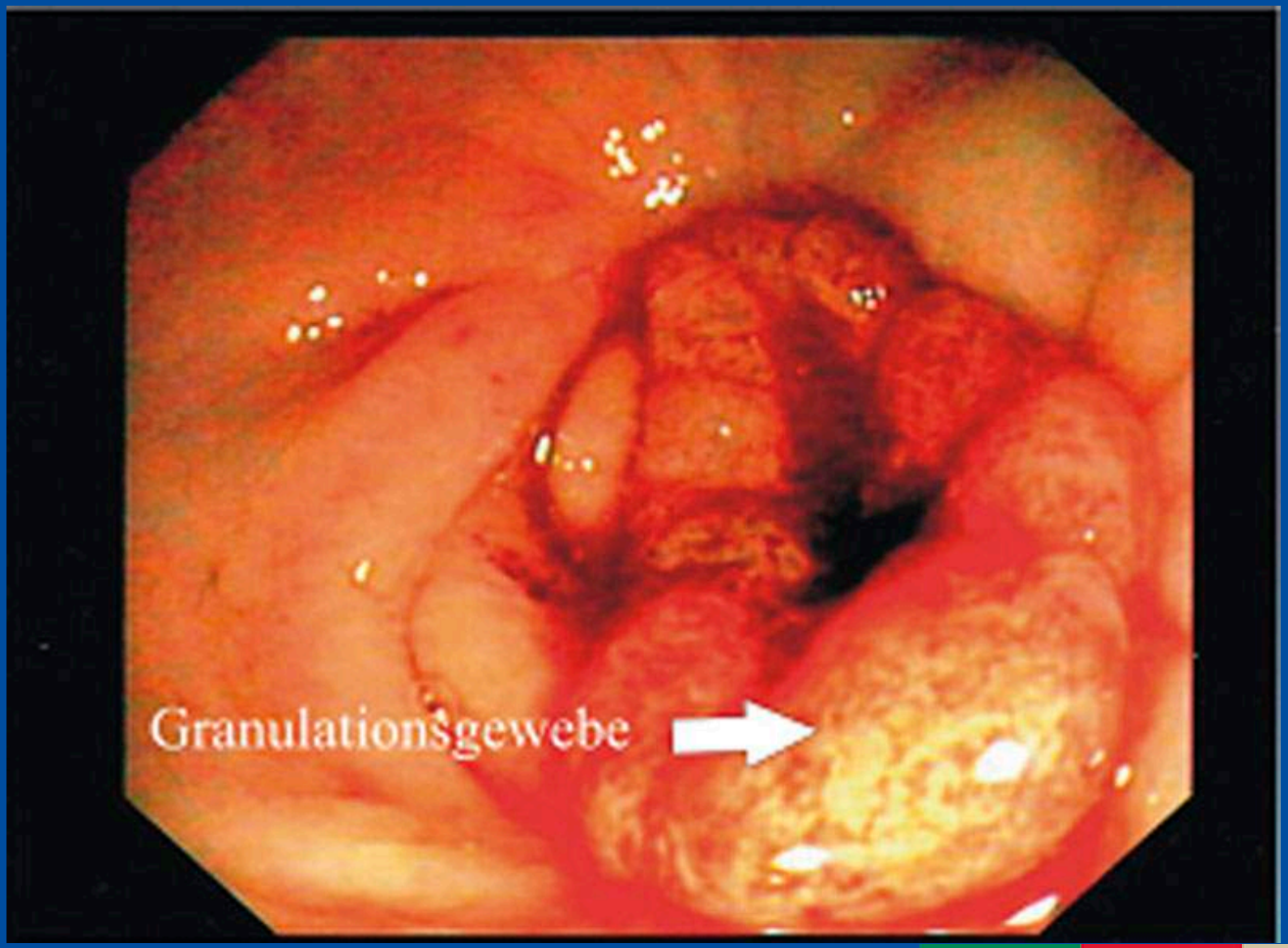

Abb. 3 a Dilatation der Rektumstenose.
b Implantation des **resorbierbaren** ELLA-BD-Stents unter Durchleuchtung.
c Nachdilatation des Stents direkt nach Implantation des ELLA-BD-Stents.
d Endoskopischer Blick durch den Stent 2 Tage nach Implantation.

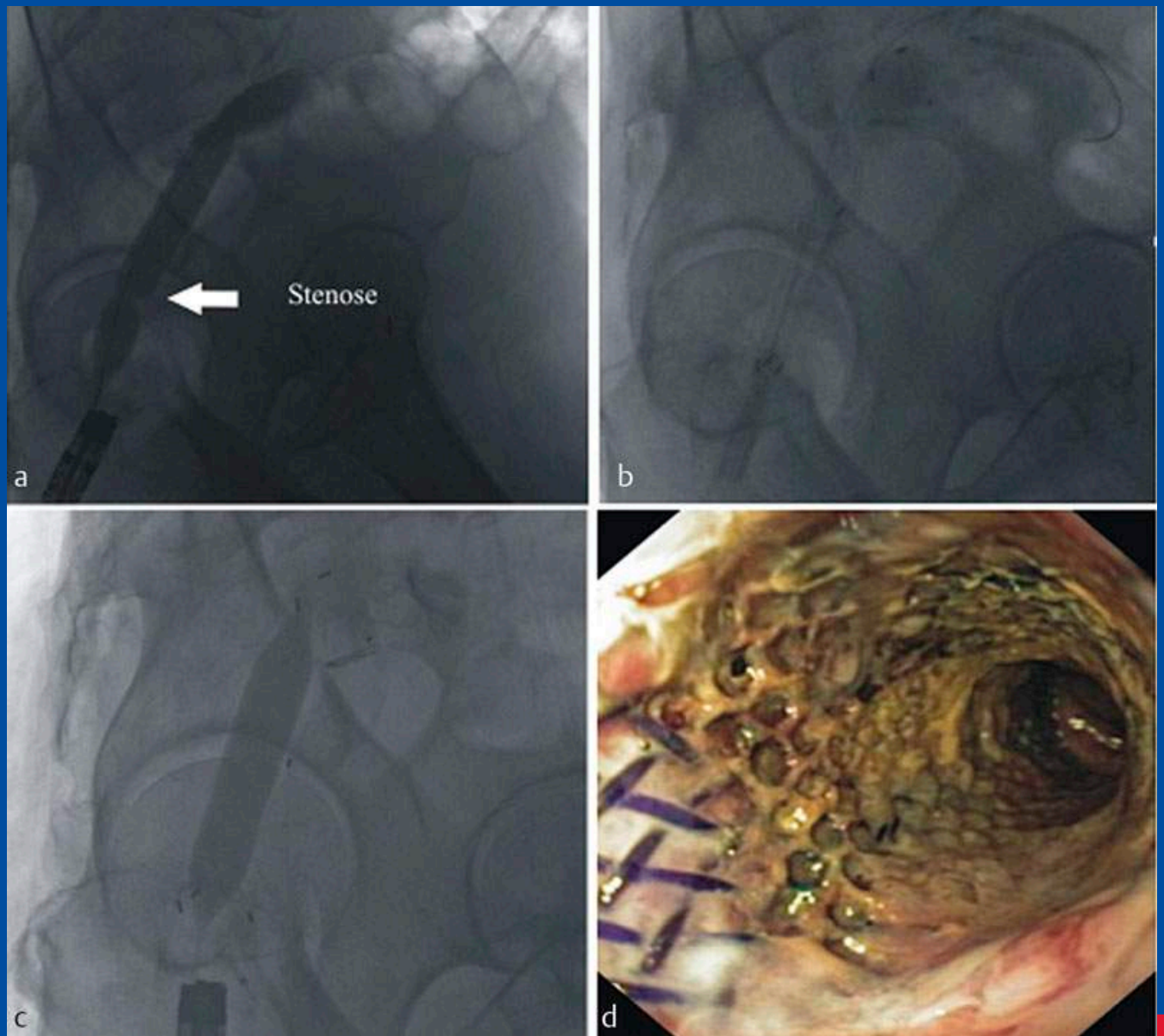

Subtotal stenosierendes Karzinom im Kolon transversum (pT3/pN1(1/31)/V1/L1G2

Frau P. H., * 20.11.1958 10 cm Stent 1 Woche nach Implantation

Erneuter mechanischer Ileus

3 Wochen nach Jejunoileostomie

11 x 9 cm großes Rhabdomyosarkom im Unterbauch (weiblich, 62 Jahre)

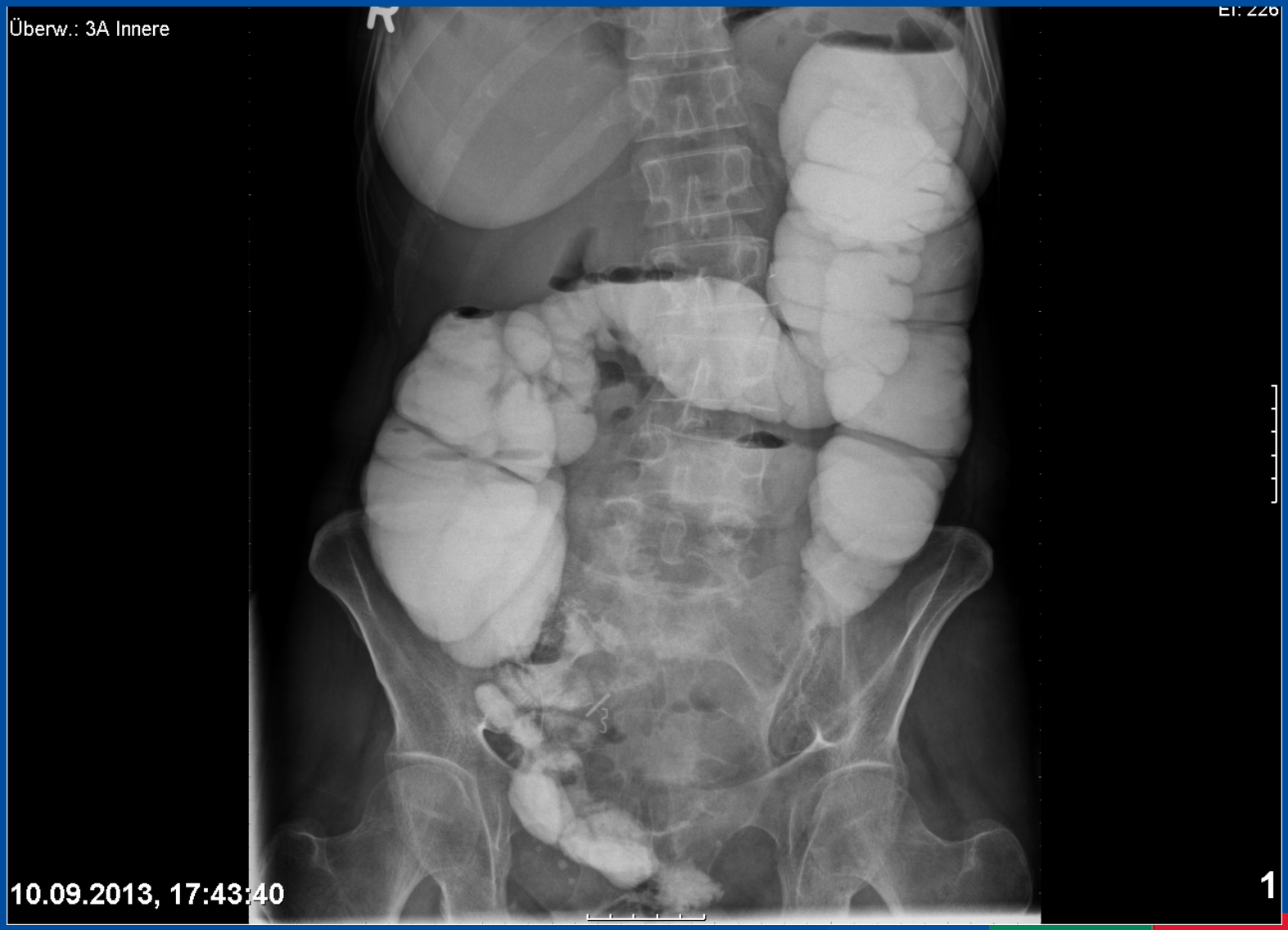

Erneuter mechanischer Ileus (Kolon)

3 Wochen nach Jejunoileostomie

11 x 9 cm großes Rhabdomyosarkom im Unterbauch (weiblich, 62 Jahre)

10 cm langer Sigma-Stent 20 – 30 cm abanal

Erneuter mechanischer Ileus (Kolon)

3 Wochen nach Jejunoileostomie

11 x 9 cm großes Rhabdomyosarkom im Unterbauch (weiblich, 62 Jahre)

20 cm lange Stent-Schienung im Sigma

Marienhospital
Gelsenkirchen GmbH
Akademisches Lehrkrankenhaus

Zusammenfassung: Maligne Obstruktion

Lokalisationsdiagnostik: Endoskopie, Schnittbildverfahren und Histologie

Therapie:	kurativ versus palliativ
Übelkeit und Erbrechen:	Antiemetika und Sekretionshemmer
Schmerzen:	Analgetika
Passagestörung:	Magensonde und PEG-Ablaufsonde Kolon-Dekompressionssonde Prothesen und Stents lokal ablative Verfahren (Laser, APC, RFA und PDT) Operation (kurativ versus palliativ, z. B. Anus praeter)

Berühmte Alkoholiker – Leberzirrhose – Komplikationen - Tod

Modest P. Mussorgski
1839 - 1881

Ludwig van Beethoven
1770 - 1827

Henri de Toulouse-Lautrec
1864 - 1901

Franz Schubert
1797 - 1828



Charles Baudelaire
1821 - 1867

E. T. A. Hoffmann
1776 - 1822



Maxim Gorki
1868 - 1936

Marienhospital
Gelsenkirchen GmbH
Akademisches Lehrkrankenhaus

Definition der malignen intestinalen Obstruktion

klinische Hinweise eines Darmverschlusses

- Anamnese
- körperliche Untersuchung
- Bildgebung

Obstruktion jenseits des Treitz‘schen Bandes

bekanntes intraabdominelles nicht kurables Malignom
oder extraabdominelles Malignom mit eindeutiger Peritonealkarzinose

Marienhospital
Gelsenkirchen GmbH
Akademisches Lehrkrankenhaus

Ursachen der malignen intestinalen Obstruktion

mechanische Obstruktion

intraluminaler Verschluss durch Tumorwachstum

Kompression von außen durch

- Primärtumor oder Rezidiv
- mesenteriale oder omentale Tumormassen

intramuraler Verschluss durch

- intestinale Linitis plastica
- Infiltration der Darmwand

Strahlenfibrose

Adhäsionen und Briden

Marienhospital Gelsenkirchen GmbH
Akademisches Lehrkrankenhaus

Ursachen der malignen intestinalen Obstruktion

funktionelle Obstruktion mit Motilitätsstörung
Infiltration des Mesenteriums, des Plexus coeliacus oder des Darmwandplexus
chronisch intestinale Pseudoobstruktion
paraneoplastische Neuropathie
paraneoplastische Pseudoobstruktion
Verschlimmerung durch medikamentöse Nebenwirkungen
- Anticholinergika
- trizyklische Antidepressiva
- Opioide
- Neuroleptika

Grundsätze der medikamentösen Symptomkontrolle bei MIO

ausreichende Symptomkontrolle meistens nach der Akutphase ohne nasogastrale Sonde und intravenösen Zugang möglich

parenterale Gabe bevorzugt subkutan

Übelkeit ist subjektiv weitaus beeinträchtigender als Erbrechen. Eine Brechfrequenz von 1 - 2 × /Tag ist häufig tolerabel

bei Fehlen von anhaltendem Erbrechen keine zusätzliche parenterale Flüssigkeitszufuhr nötig

diätetische Einschränkungen nicht grundsätzlich nötig; essen je nach Appetit des Patienten; kleinere Portionen und weiche Zubereitung zu empfehlen

bei Durstgefühl auf Mundpflege achten (s. o.)

die subkutanen Gaben können auch über Perfusor erfolgen; ansonsten Tagesdosen aufteilen

bei krampfartigen Schmerzen Laxanzien absetzen

bei sehr starkem Erbrechen und/oder Miserere nasogastrale Sonde oder PEG-Ablaufsonde (auf ausreichendes Kaliber achten, z. B. 20 G)

Mann, 83 J.

A: Bauchschmerzen

Cholestase, Bili 2,8 mg/dl

Klatskin-Tumor

Histologie: Adenokarzinom

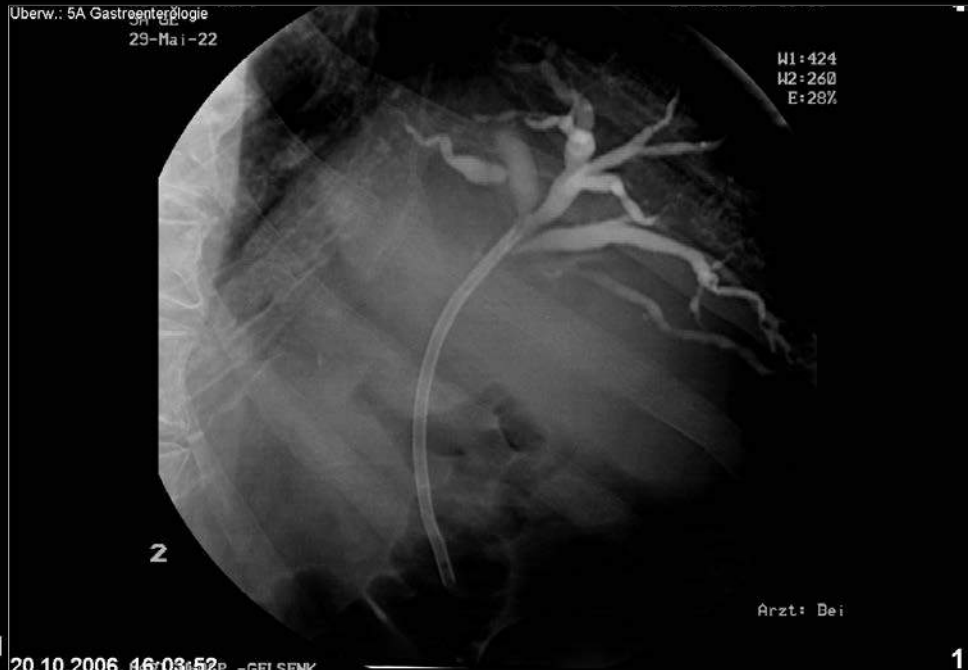

Mittleres Gallengangskarzinom
Schmerzloser Ikterus 64 J., weiblich

- **Bürstenzytologie:** Adenokarzinom -

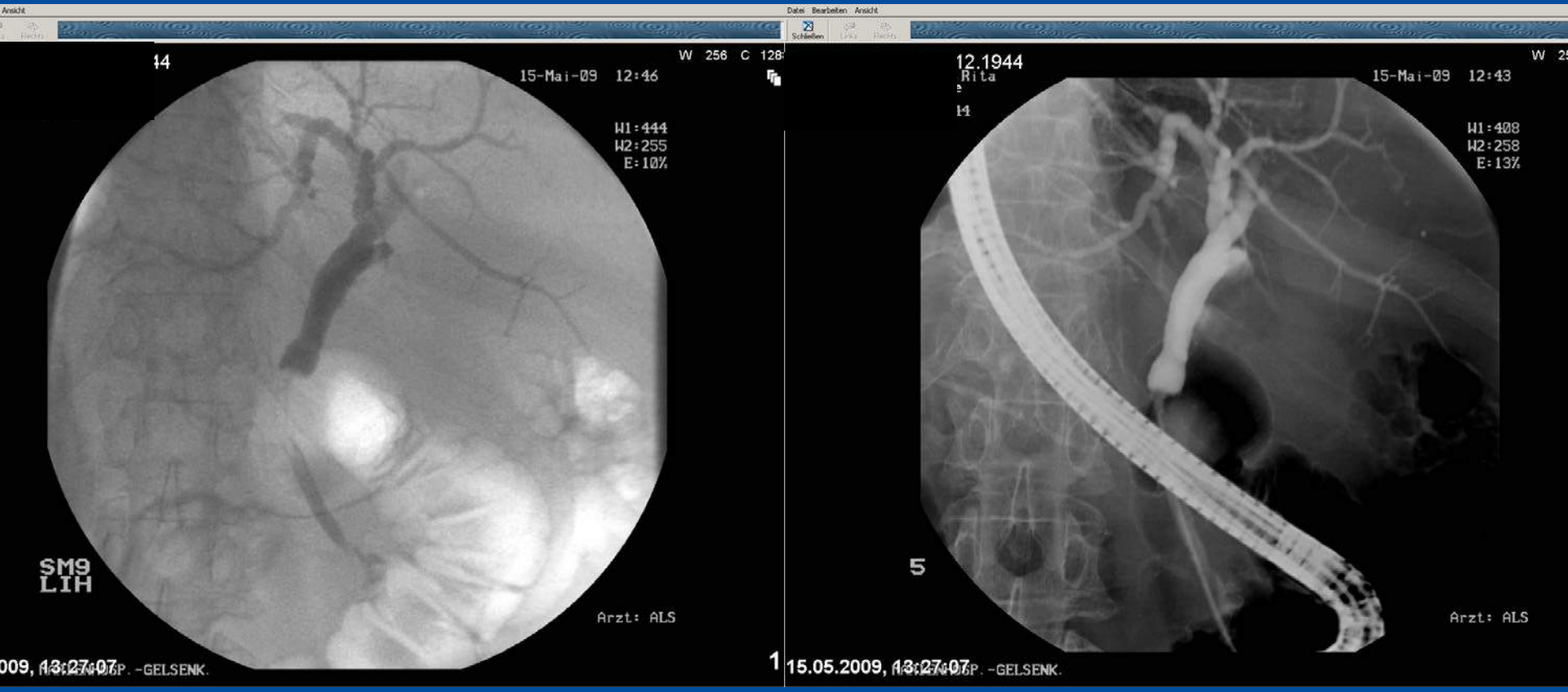

Mittleres Gallengangskarzinom. Schmerzloser Ikterus 64 J. II

GB-Steine, Prothese und fraglich hypodense Struktur oberhalb des Pankreaskopfes,
neben der Prothese Queranschnitt der V. portae

Mittleres Gallengangskarzinom. Schmerzloser Ikterus 64 J. III

Endosono: Wandinfiltration und 2 cm Lkn.

Proc.: **Whipple OP**, Histo pT3/pN1/G2/R0

2,0 x
1,9 cm

1,8 x
1,8 cm

Distales Gallengangskarzinom

Schmerzloser Ikterus, 87 J., männlich

-Filiforme Stenose **(1 cm lang und 1 cm proximal der Papille)**

Photodynamische Therapie von Cholangiokarzinomen

Prospektiv und randomisiert

Stenteinlage plus Photofrin 2 mg/kg KG i. v.; nach 2 Tagen Laser intraluminal (Photoaktivierung mit 630 nm) vs. **Nur** Stenteinlage

Medianes Überleben

493 Tage vs. **98 Tage** ($p < 0{,}0001$)

Ortner et al., Gastroenterology 2003

Marienhospital
Gelsenkirchen GmbH
Akademisches Lehrkrankenhaus

Marienhospital
Gelsenkirchen GmbH
Akademisches Lehrkrankenhaus

Tab. 1 Definition der malignen intestinalen Obstruktion.

klinische Hinweise eines Darmverschlusses
– Anamnese
– körperliche Untersuchung
– Bildgebung
Obstruktion jenseits des Treitz'schen Bandes
bekanntes intraabdominelles nicht kurables Malignom oder extraabdominelles Malignom mit eindeutiger Peritonealkarzinose

Tab. 2 Ursachen der malignen intestinalen Obstruktion.

mechanische Obstruktion
intraluminaler Verschluss durch Tumorwachstum
Kompression von außen durch
– Primärtumor oder Rezidiv
– mesenteriale oder omentale Tumormassen
intramuraler Verschluss durch
– intestinale Linitis plastica
– Infiltration der Darmwand
Strahlenfibrose
Adhäsionen und Briden
funktionelle Obstruktion mit Motilitätsstörung
Infiltration des Mesenteriums, des Plexus coeliacus oder des Darmwandplexus
chronisch intestinale Pseudoobstruktion
paraneoplastische Neuropathie
paraneoplastische Pseudoobstruktion
Verschlimmerung durch medikamentöse Nebenwirkungen
– Anticholinergika
– trizyklische Antidepressiva
– Opioide
– Neuroleptika

Tab. 3 Grundsätze der medikamentösen Symptomkontrolle bei maligner intestinaler Obstruktion.

ausreichende Symptomkontrolle meistens nach der Akutphase ohne nasogastrale Sonde und intravenösem Zugang möglich
parenterale Gabe bevorzugt subkutan
Übelkeit ist subjektiv weitaus beeinträchtigender als Erbrechen. Eine Brechfrequenz von 1 – 2 × /Tag ist häufig tolerabel
bei Fehlen von anhaltendem Erbrechen keine zusätzliche parenterale Flüssigkeitszufuhr nötig
diätetische Einschränkungen nicht grundsätzlich nötig; essen je nach Appetit des Patienten; kleinere Portionen und weiche Zubereitung zu empfehlen
bei Durstgefühl auf Mundpflege achten (s. o.)
die subkutanen Gaben können auch über Perfusor erfolgen; ansonsten Tagesdosen aufteilen
bei krampfartigen Schmerzen Laxanzien absetzen
bei sehr starkem Erbrechen und/oder Miserere nasogastrale Sonde oder PEG-Ablaufsonde (auf ausreichendes Kaliber achten, z. B. 20 Gy)

Kolonstent bei subtotaler Tumorstenose

Frau K. * 12/1914

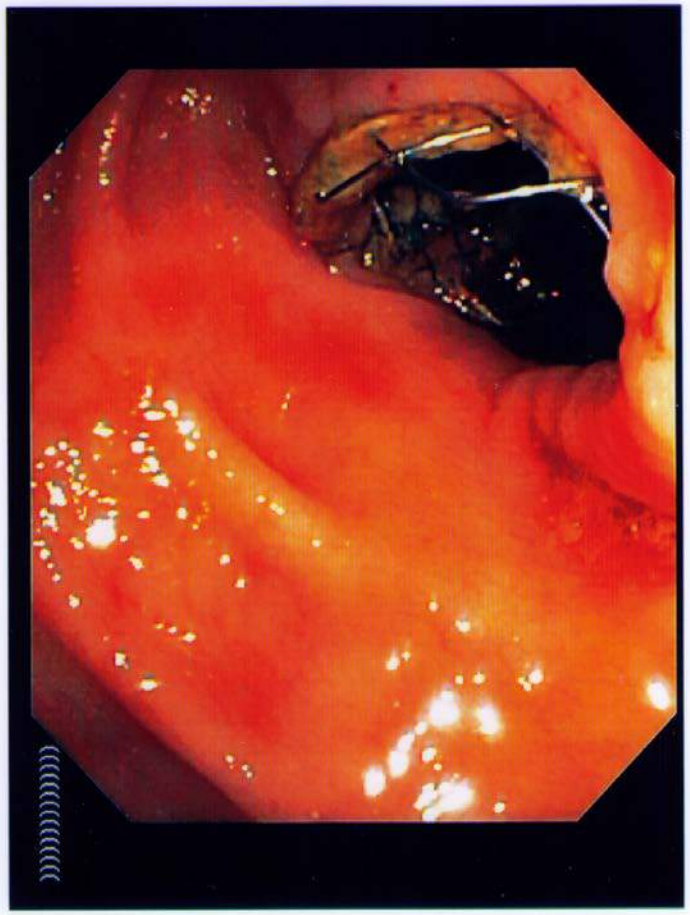

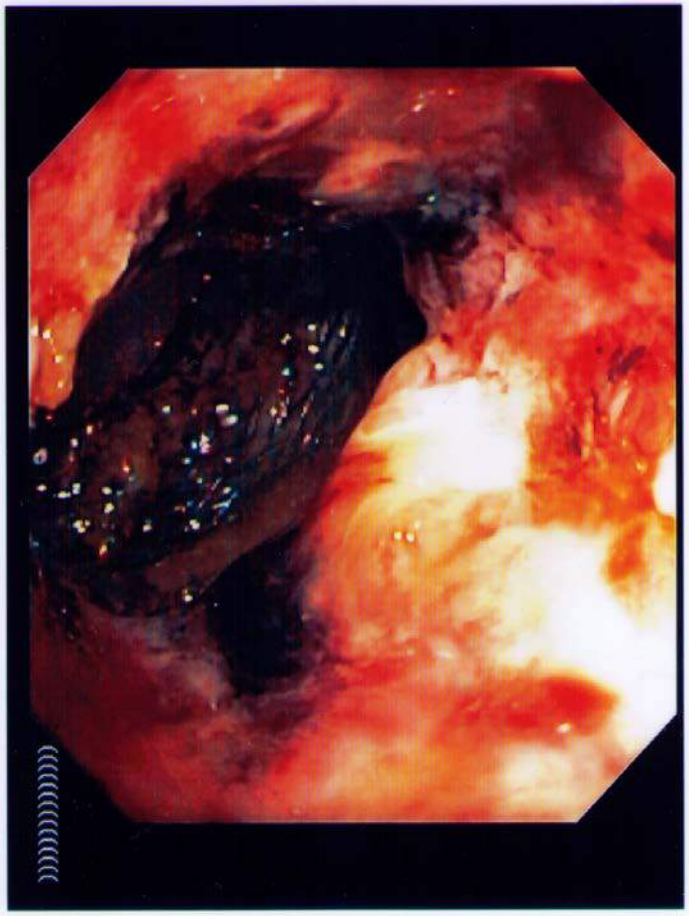

Therapie von Gallenblasen- und Gallengangstumoren

-Resektion

-Falls irresektabel bzw R1

- Stent-Versorgung
- Photodynamische Therapie
- Chemotherapie
- Lebertransplantation
(bes. Ind. bei Klatskin-Tumoren)

Maligne distale Choledochusstenose
- Metallstent -

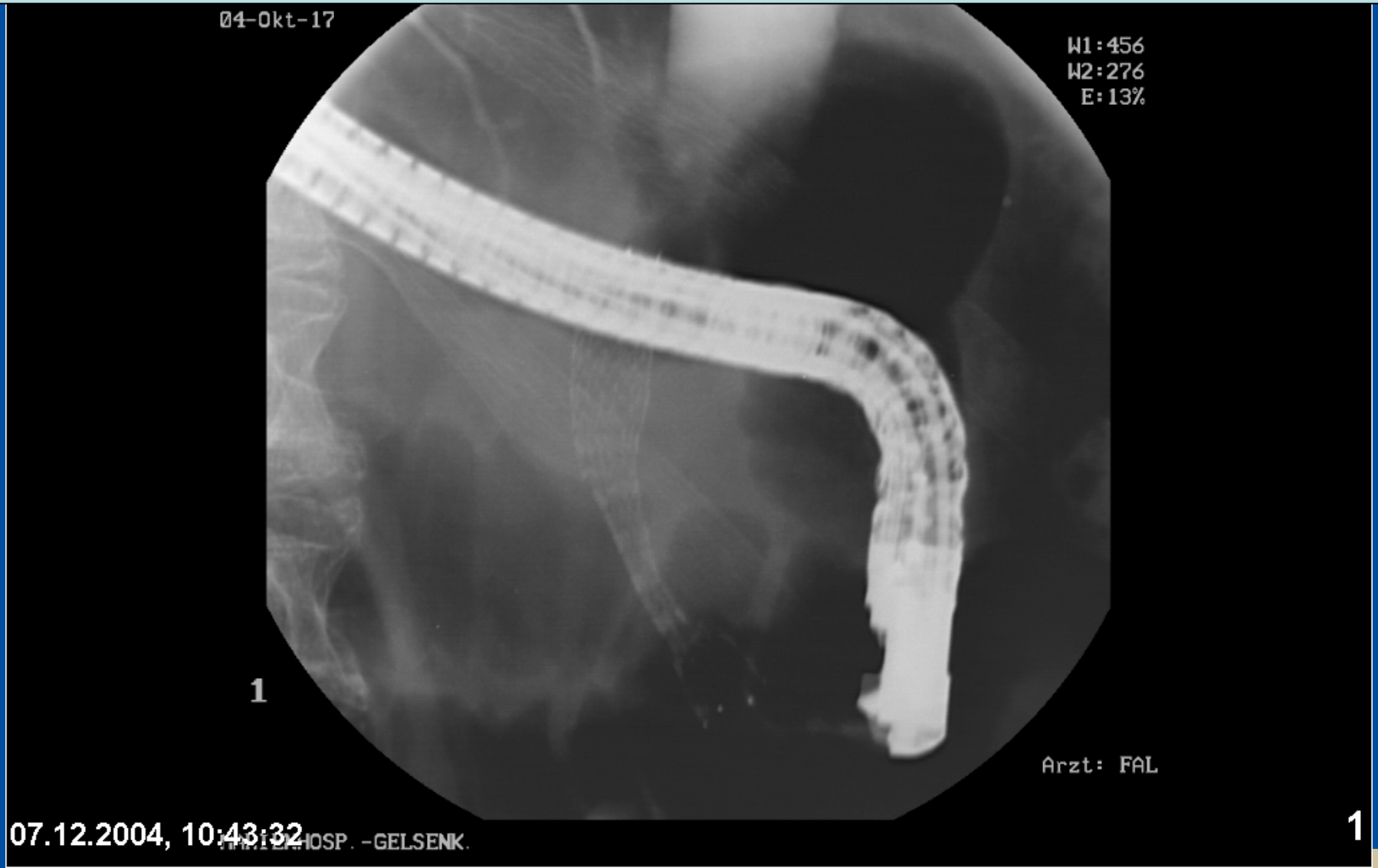

Distales Gallengangskarzinom
77 J. weibl.
4 cm lang, beg. auf Höhe der Papille

Gallenwegskarzinom mit intra- und extrahepatischer Manifestation,

(diffuses cholangiozelluläres Karzinom)

68 J., männlich

Histo: Adenokarzinom

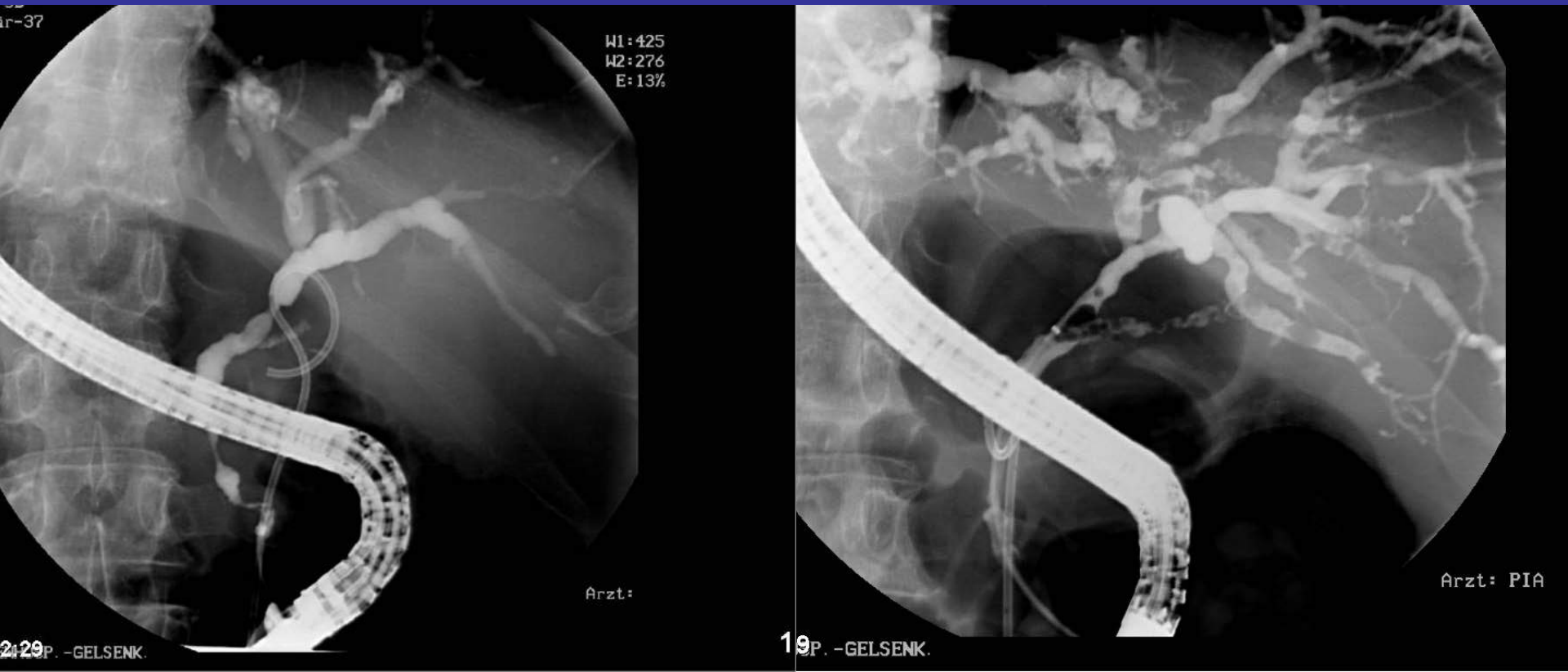

Palliative Chemotherapie von Cholangiokarzinomen

Gemcitabin vs. Gemcitabin + Cisplatin

Medianes Überleben

8,3 vs. 11,7 Monate (*signifikant)

Valle et al., Br. J. Cancer 2009; UK ABC-01

*ABC-02 (kontrollierte Studie; ASCO 2009; A 4503)

Gallenblasen- und Cholangiokarzinome - Zusammenfassung 1-

Cholangiokarzinome untergliedern sich in intrahepatische (periphere) und extrahepatische Tumoren, die weiter in zentrale (perihiläre oder Klatskin-Tumoren) und distale Cholangiokarzinome unterteilt werden.

Die Diagnostik umfaßt: Klinik, Labor, bildgebende Untersuchungen (Sono, CT, MRT, MRCP) und endoskopische Verfahren (ERCP, Endosonographie und Cholangioskopie).

Gallenblasen- und Cholangiokarzinome - Zusammenfassung 2 -

Therapie: Resektion

falls irresektabel/R1: Stenting, PDT,
Chemotherapie und in Ausnahmefällen LTx

Die Diagnostik und die Therapie kommen wegen des langen symptomfreien Intervalles oft zu spät und sind verbesserungsbedürftig.

Klatskin-Tumor

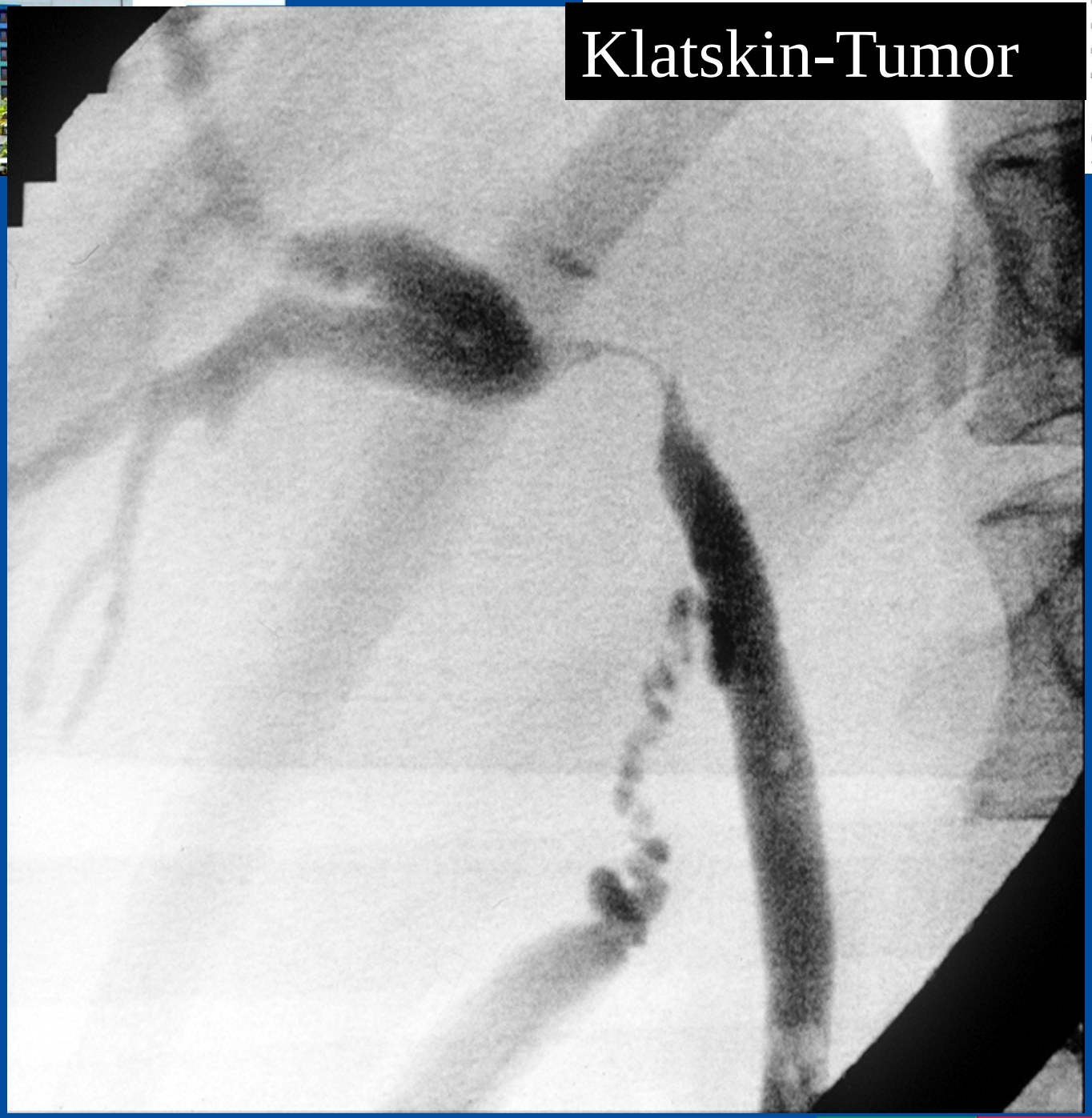

Marienhospital
Gelsenkirchen GmbH
Akademisches Lehrkrankenhaus

Cholangioskopie

IDUS: Intraduktaler Ultraschall

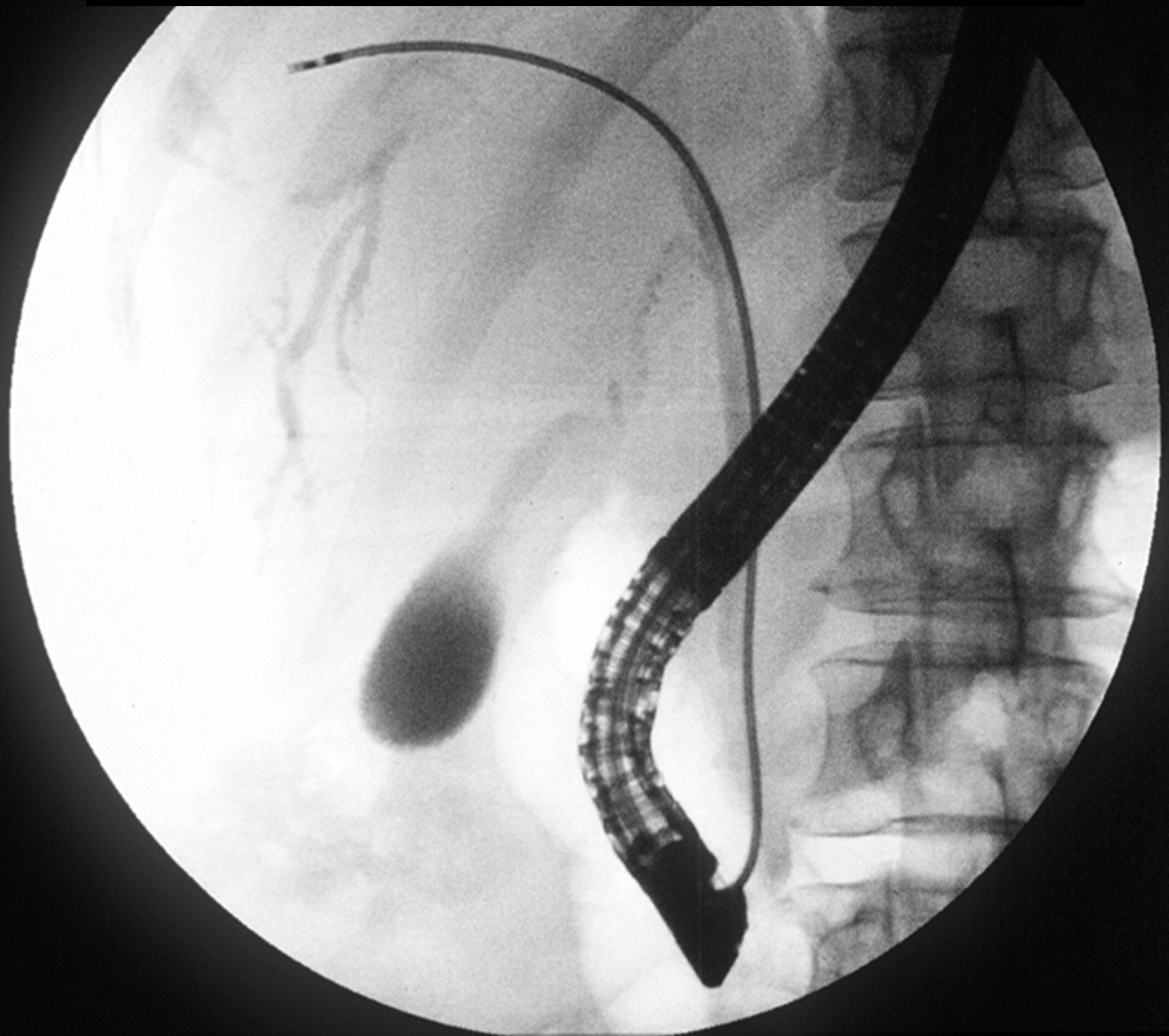

Marienhospital
Gelsenkirchen GmbH
Akademisches Lehrkrankenhaus

IDUS: T2

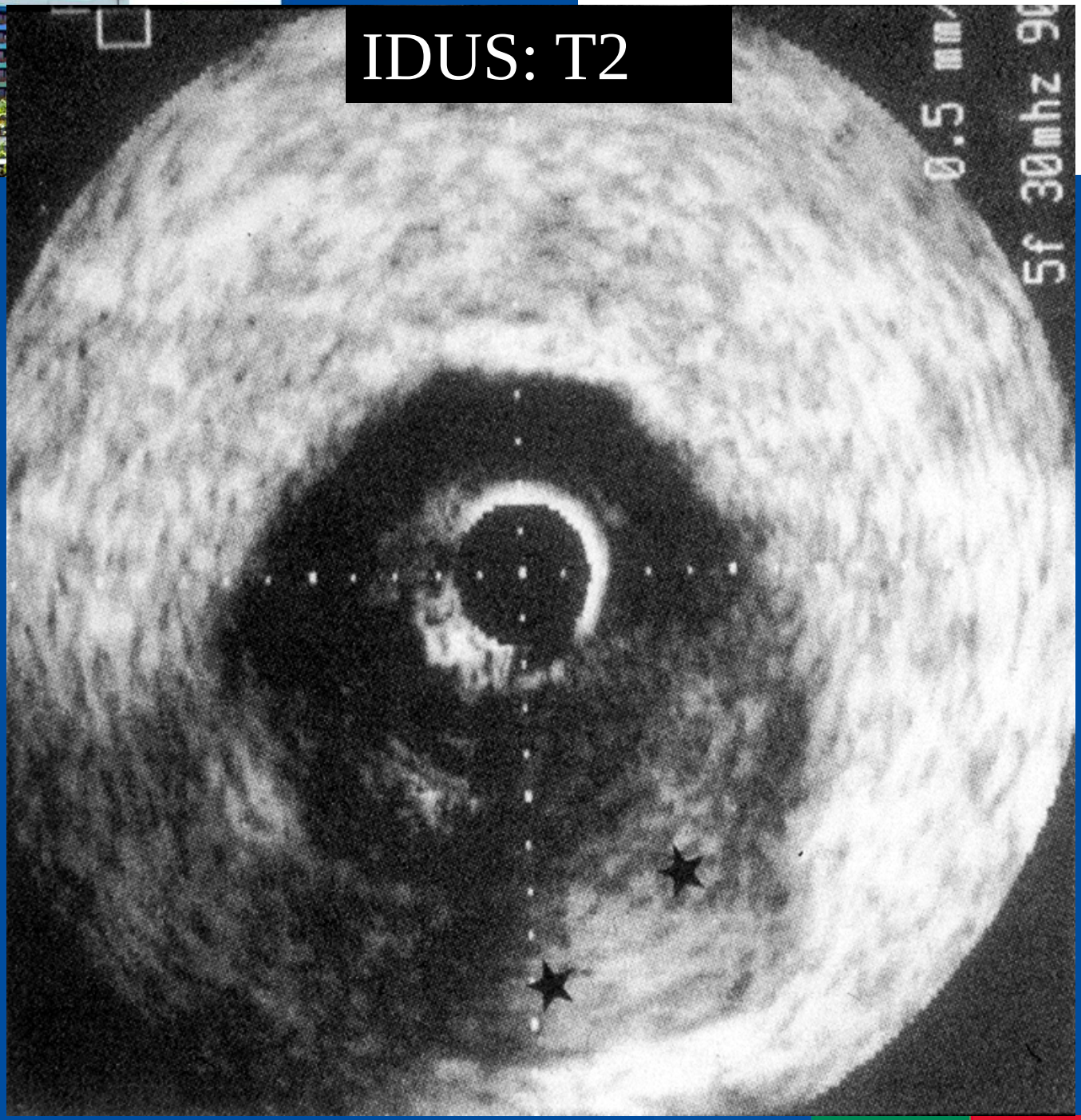

Marienhospital
Gelsenkirchen GmbH
Akademisches Lehrkrankenhaus

Proximales Gallengangskarzinom

Akutes Nierenversagen und schmerzloser Ikterus 52 J.

-2005 V. a. Klatskin Tumor-

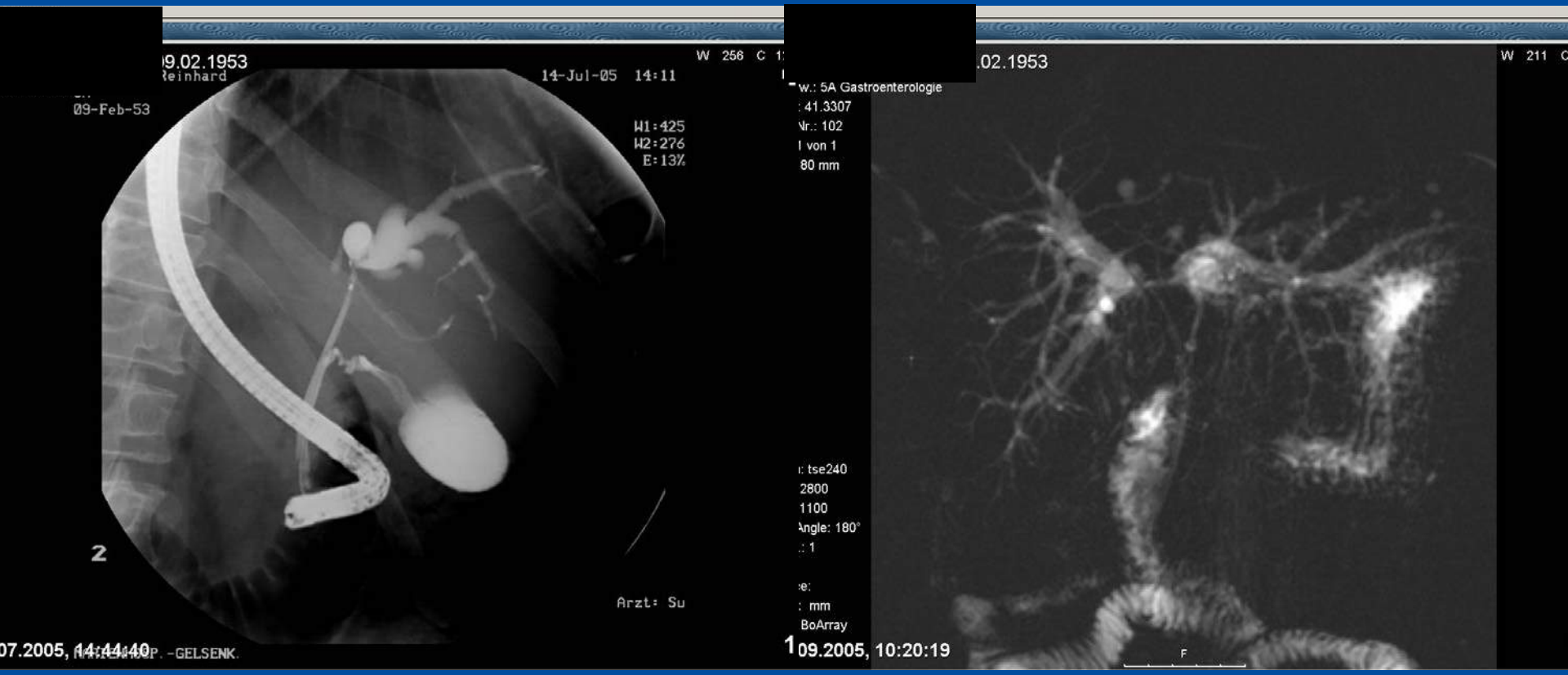

Proximales Gallengangskarzinom

Cholangioskopie mit Biopsie 2005:

chronische und floride Entzündung

Bürstenzytologie 2006:

chronische Entzündung mit adenomatöser Hyperplasie

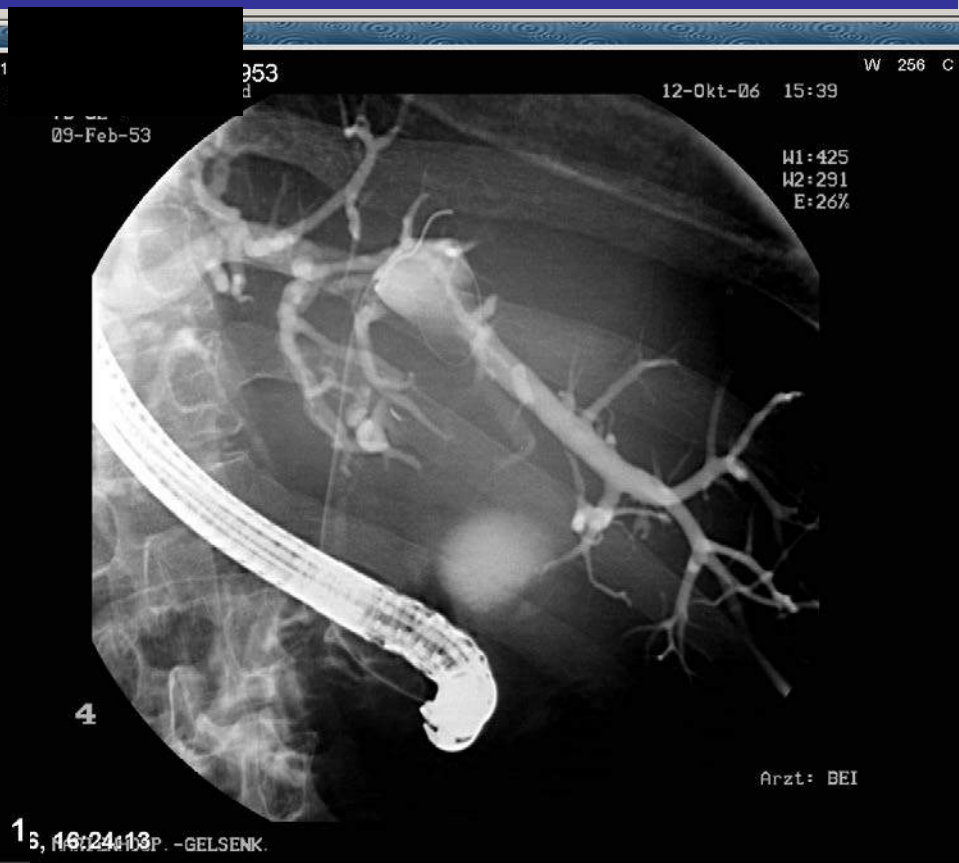

Proximales Gallengangskarzinom

Laparoskopie 2007: kleinknotige Leberzirrhose
mit Wucherung der Duktuli
V. a. PSC (p-ANCA negativ) /DD ethyltoxisch

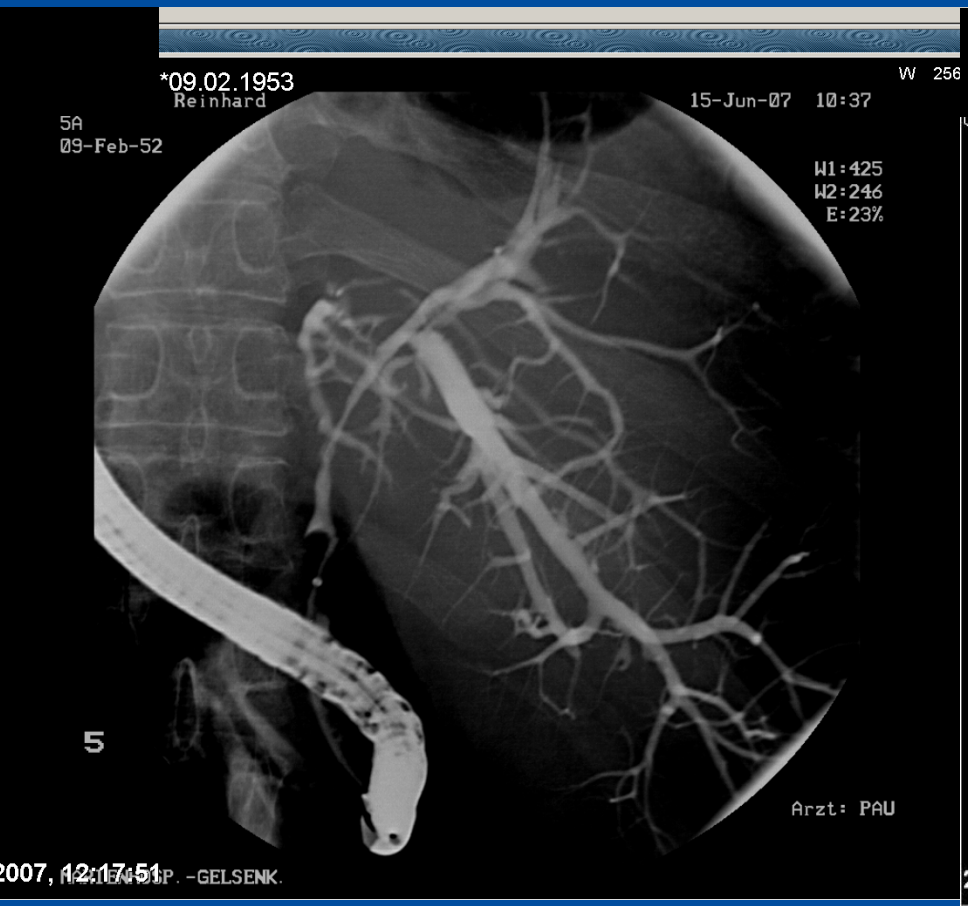

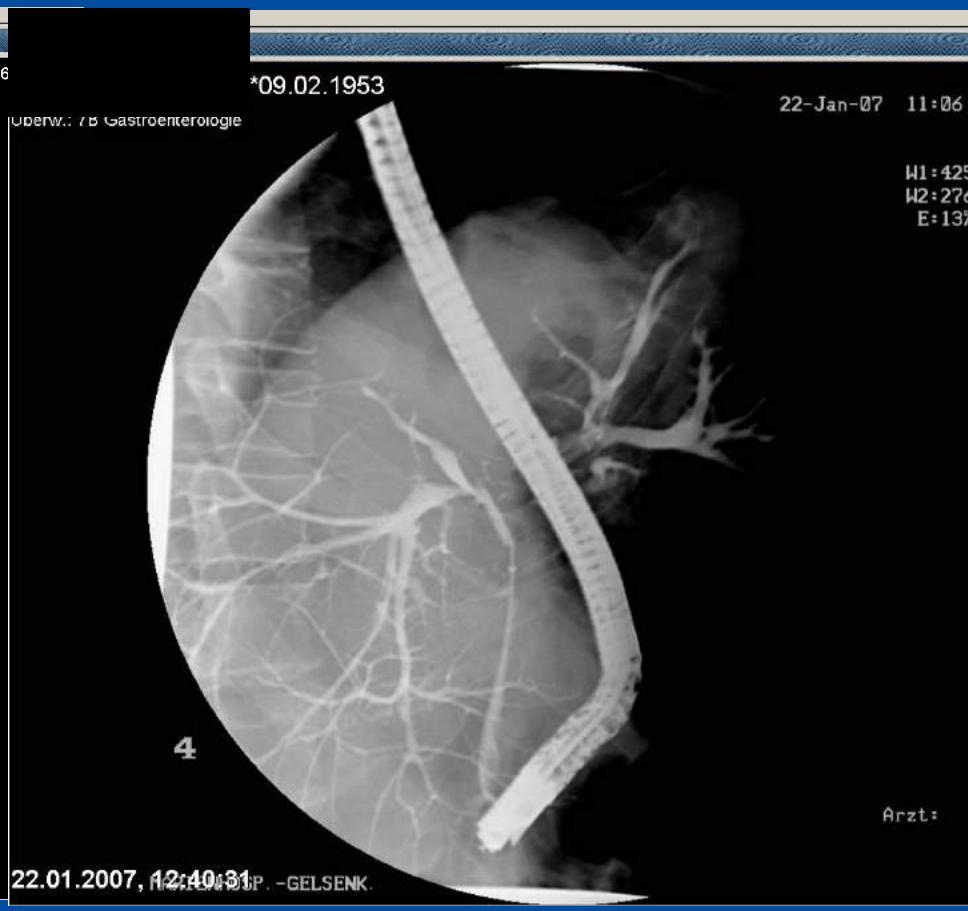

Proximales Gallengangskarzinom

Sonographisch gesteuerte Punktion 2008:
gut differenziertes cholangiozelluläres Karzinom

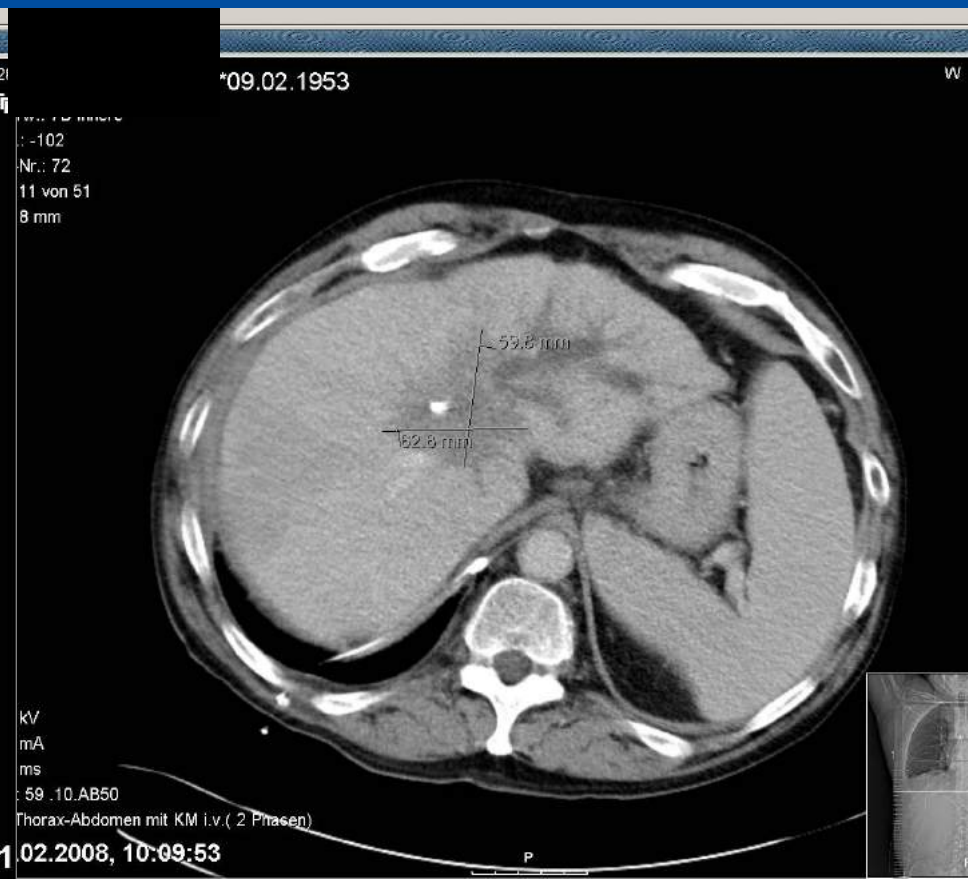

Gallenwegskarzinom mit intra- und extrahepatischer Manifestation,

(diffuses cholangiozelluläres Karzinom)

68 J., männlich

Histo: Adenokarzinom

Metallstent